



Cirugía Española

www.elsevier.es/cirugia



P-264 - SÍNDROME DE VON HIPPEL-LINDAU COMO CAUSA INFRECUENTE DE NEOPLASIAS ABDOMINALES: PANCREATECTOMÍA DISTAL Y NEFRECTOMÍA PARCIAL IZQUIERDA LAPAROSCÓPICA EN UN SOLO TIEMPO

Salazar Carrasco, Andrea; Sanz Muñoz, Paloma; García-Quijada García, Javier; Alonso-Lamberti Rizo, Laura; Herrero Muñoz, Irene; Serantes Gómez, Ana; Delgado Millán, Miguel Ángel; Jover Navalón, Jose María

Hospital Universitario de Getafe, Getafe.

Resumen

Introducción: La enfermedad de Von Hippel-Lindau (VHL) es una alteración multisistémica que se caracteriza por la aparición de múltiples neoplasias, entre las que se incluyen hemangioblastomas de retina y sistema nervioso central, carcinoma renal de células claras (40%), feocromocitoma (29%) y quistes pancreáticos, riñón, hígado y epidídimo (7-60%). Tiene una incidencia de 1/36.000 a 1/45.000 nacidos vivos. La edad de aparición de las lesiones tumorales es más temprana que cuando estos procesos se presentan aislados. La prueba molecular confirma el diagnóstico clínico y permite identificar a los familiares asintomáticos. El tratamiento, al tratarse de neoplasias, es quirúrgico.

Caso clínico: Presentamos el caso de un varón de 41 años de edad sin antecedentes personales ni familiares de interés que es atendido en el servicio de urgencias de nuestro centro por una fascitis necrotizante inguinoescrotal, tratándose mediante desbridamiento por parte del servicio de Urología. Durante su estancia se realizó un TC abdominal, en el que se objetivó de forma incidental dos lesiones quísticas tabicadas sospechosas de malignidad, en riñón izquierdo y en cola de páncreas. Se consulta con el servicio de Cirugía General y se decide intervención quirúrgica conjunta de forma programada por vía laparoscópica. En la cirugía se observa una tumoración en polo renal superoposterior izquierdo y otra tumoración pancreática de unos 6 cm a nivel de la cola, cerca del hilio esplénico. Se procede simultáneamente a nefrectomía parcial izquierda laparoscópica por parte del servicio de Urología y pancreatectomía distal con preservación esplénica laparoscópica por nuestra parte. El paciente es dado de alta el quinto día posoperatorio con drenaje intrabdominal. A día de hoy el paciente se encuentra asintomático y totalmente reincorporado a la vida laboral. Ante la sospecha de síndrome de VHL se solicita prueba de genética molecular, siendo positiva para el gen VHL. La anatomía patológica definitiva fue de carcinoma de células claras renales grado I (pT1a) con límite de resección respetado y tumor neuroendocrino pancreático G1 con bordes quirúrgicos libres (pT2). En consulta de Oncología se descarta necesidad de tratamiento adyuvante por su parte, manteniendo revisiones con los servicios de Urología, Cirugía General y Medicina Interna, realizando de forma anual anamnesis, exploración física con toma de tensión arterial y frecuencia cardíaca, exploración de retina, metanefrinas en orina de 24 horas y solicitando de forma bianual resonancia craneal, de columna, de abdomen y audiometría.

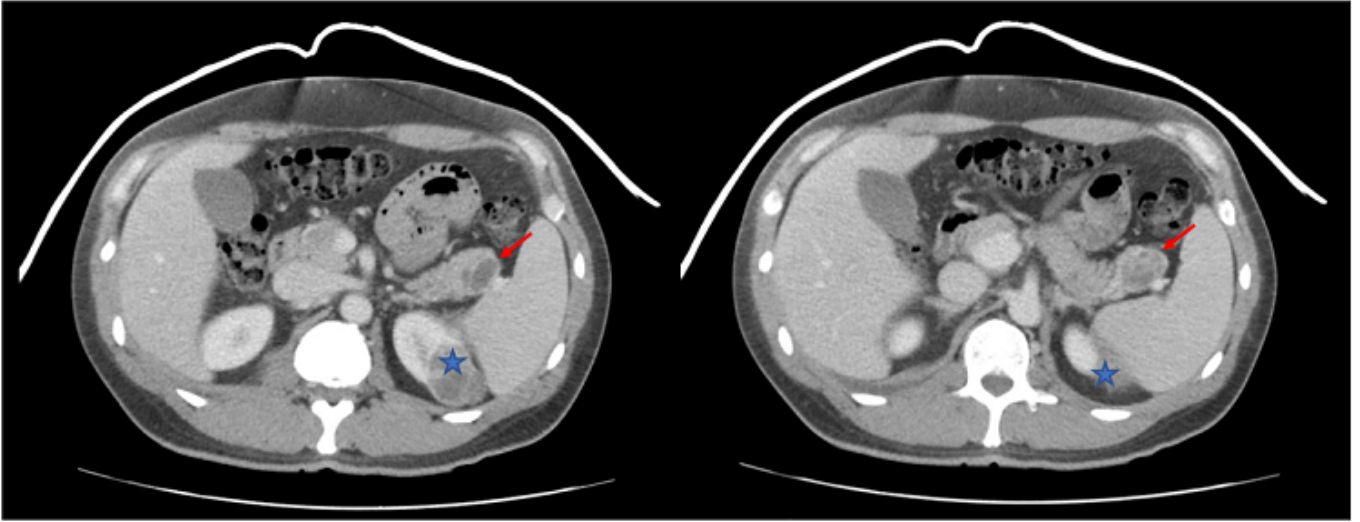


Figura 1: Tumor cola de páncreas (flecha) y tumor riñón izquierdo (estrella)

Discusión: Los pacientes con síndrome de VHL y procesos neoplásicos deben tratarse de forma quirúrgica, esto supone la implicación de distintas especialidades para cada proceso. Cuanto más temprano sea el diagnóstico, menor será el tamaño del tumor, por lo que la resección quirúrgica podrá ser más radical y supondrá menor riesgo de complicaciones. La vía laparoscópica supone un excelente abordaje para este tipo de tumores intraabdominales con una recuperación más precoz, menor necesidad de transfusión y estancia hospitalaria más cortas. El seguimiento de los individuos debe abordarse desde una perspectiva multidisciplinar y mantenerse desde el diagnóstico hasta los 50 años, ya que es raro que aparezcan manifestaciones clínicas después de esa edad.