



P-285 - COMPLICACIÓN TEMPRANA DE EVENTROPLASTIA LAPAROSCÓPICA MEDIANTE ETEP: EVISCERACIÓN

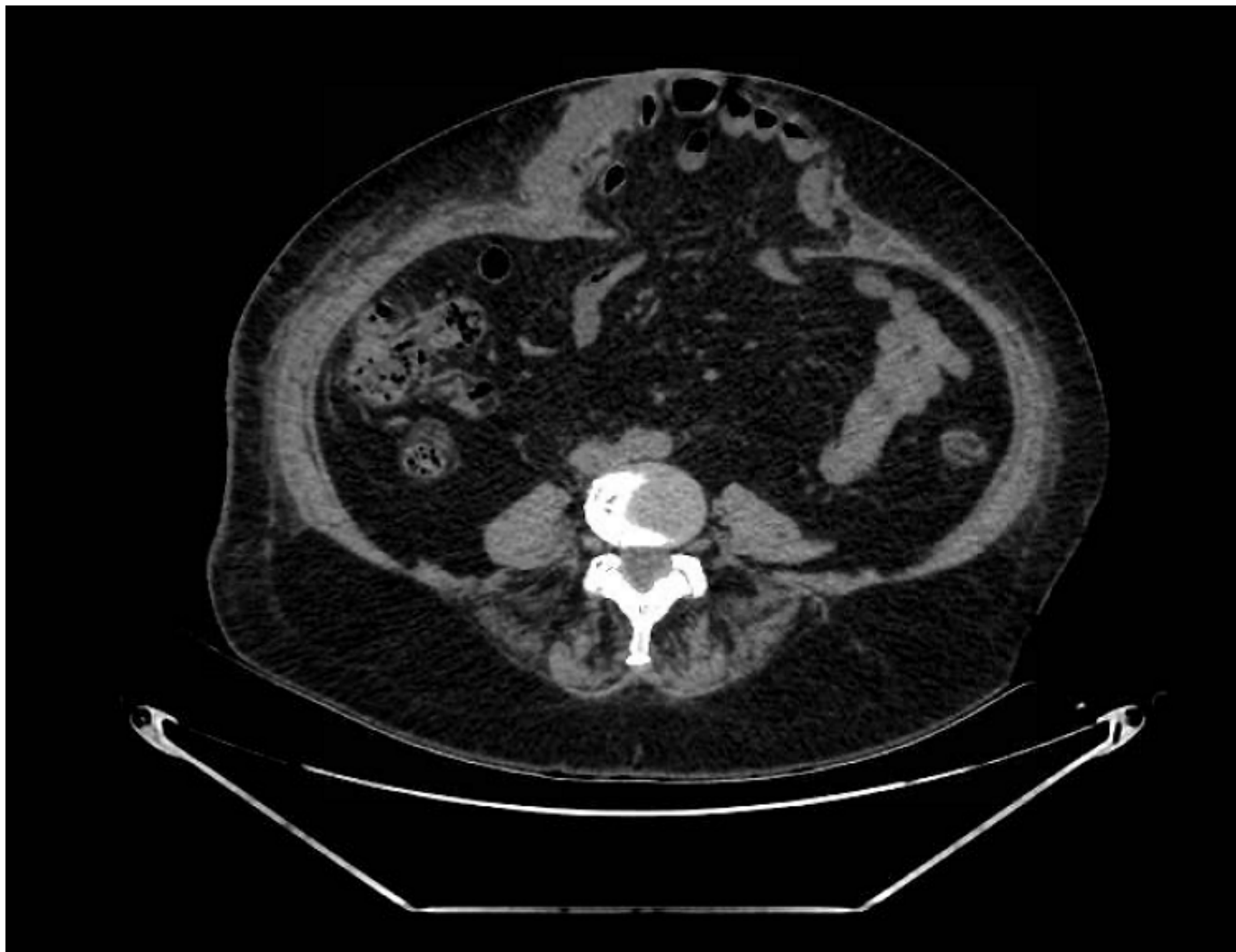
Gallego Vela, Alberto; Martín Balbuena, Ramón; Méndez García, Cristina; Ortega Carrasco, Alejandro; Caldeira da Silva, Pedro Albano; Gómez Bujedo, Lourdes

Hospital Universitario de Valme, Sevilla.

Resumen

Introducción: La reparación de la eventración mediante cirugía mínimamente invasiva está en plena instauración. A lo largo del tiempo, ha sufrido un desarrollo continuo hasta describirse el abordaje totalmente extraperitoneal extendido (e-TEP) para la colocación de mallas en el espacio preperitoneal-retromuscular por vía laparoscópica. Con la ventaja de disminuir el dolor posoperatorio, restablecer la anatomía y funcionalidad de la pared abdominal y acortar la estancia hospitalaria. Además, de disminuir los costos globales por procedimiento. Sin embargo, es una técnica que no está exenta de complicaciones. Describimos una complicación de recidiva precoz de un caso de eventroplastia reparada por vía e-TEP sin complicaciones perioperatorias.

Caso clínico: Mujer de 68 años, sin patología previa, IMC 26,56 kg/m². Diagnosticada de doble eventración en línea media descrita en TAC abdominal: una de ellas en hipocondrio derecho de 53 × 27 × 58 mm con cuello de 31 × 27 mm y la segunda más caudal de unos 77 × 47 × 67 mm con orificio herniario de 52 × 38 mm. Se propone intervención quirúrgica para reparación de la misma mediante abordaje eTEP. Se realiza acceso en hipocondrio izquierdo del espacio retromuscular, disecando este espacio y cruzando línea media para extender la disección al lado derecho, durante la cual se identifican sacos herniarios que se reducen, a continuación se cierran los defectos de fascia posterior y anterior, para colocar finalmente malla extensa de 20 × 30 cm de polipropileno. El posoperatorio inmediato cursa sin incidencias ni complicaciones inmediatas y la paciente es dada de alta a las 24 horas con buen estado general y dolor posoperatorio controlado con analgesia habitual. Al mes de la intervención la paciente acude por hematoma extenso de la pared anterior con distensión abdominal y se confirma mediante TAC abdominal recidiva herniaria. Se indica reparación de nueva eventración vía abierta de forma programada. Se observa desplazamiento completo de la malla alojada en lado izquierdo, apertura del peritoneo y fascia anterior con evisceración contenida del paquete intestinal. Se realiza reparación tipo rives-stoppa con apertura fascia oblicuo del abdomen bilateral y colocación de doble malla. En la actualidad sin complicaciones ni nuevas recidivas.



Discusión: Se describe una complicación poco frecuente, donde existe dehiscencia de las suturas fasciales anterior y posterior y evisceración contenida del paquete intestinal. Esta técnica ha demostrado ser una técnica reproducible y con buenos resultados finales pero necesita una amplia curva de aprendizaje y conocimiento anatómico para obtener unos resultados óptimos.