



P-304 - NEUMOPERITONEO, NEUMOMEDIASTINO Y ENFISEMA SUBCUTÁNEO POSCOLONOSCOPIA

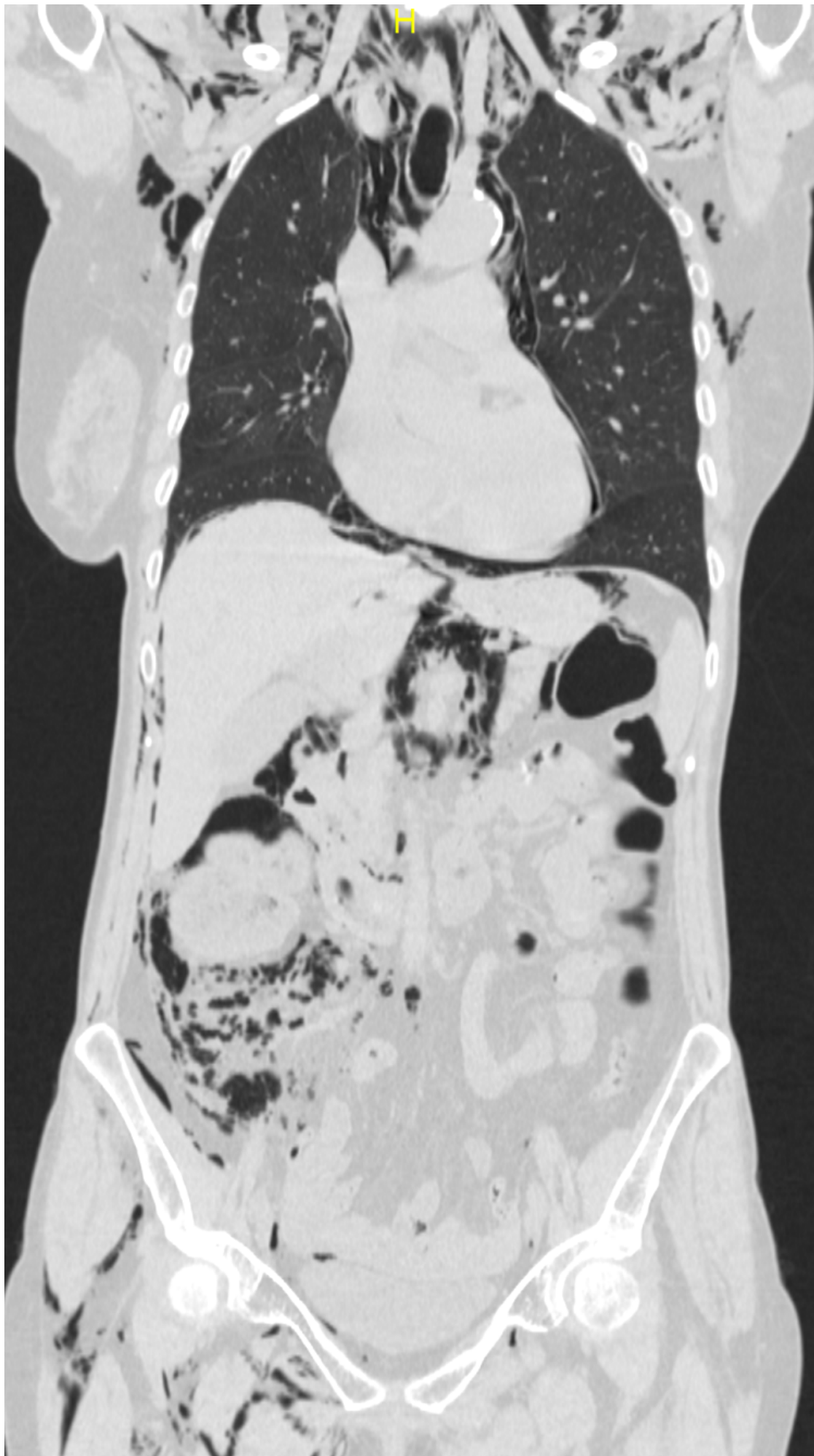
Vilar Tabanera, Alberto; Pedraza Muñoz, Antonio; Puerta Vicente, Ana; Álvarez, Javier; Anchústegui Melgarejo, Pablo

Hospital Sanitas La Zarzuela, Madrid.

Resumen

Introducción: La colonoscopia representa una herramienta fundamental para el diagnóstico y el tratamiento de enfermedades del tracto digestivo. Sin embargo, esta herramienta diagnóstico-terapéutica no está exenta de complicaciones. Las perforaciones iatrogénicas suponen la principal complicación derivada de la técnica. Su incidencia es escasa (0,16-2%), siendo ligeramente más frecuente tras exploraciones más complejas como la disección submucosa (5%). Las perforaciones de colon pueden ser intra o extraperitoneales. Las perforaciones intraperitoneales son más frecuentes, en cambio, la perforación extraperitoneal (o retroperitoneal), que se manifiesta con neumotórax, neumomediastino, neumopericardio y enfisema subcutáneo, es inusual.

Caso clínico: Presentamos el caso clínico de una mujer de 74 años con antecedente de poliposis en colon ascendente, que presentó una perforación de colon con abundante retroneumoperitoneo, neumomediastino y enfisema subcutáneo. Se realiza una colonoscopia con identificación de más de 20 pólipos sésiles en colon ascendente, la mayoría inferiores a 1 cm, de aspecto adenomatoso. Se realiza extirpación de múltiples pólipos. La paciente acude a urgencias a las 12 horas de la realización de la prueba con dolor abdominal, por lo que se realiza un TAC toracoabdominal en el que se identifica un importante enfisema de partes blandas a nivel cervicotorácico y abdominopélvico, enfisema mediastínico y abundante retroneumoperitoneo asociando pequeña cantidad de neumoperitoneo. En función de la situación clínica del paciente en este tipo de situaciones podría plantearse el manejo conservador sin necesidad de cirugía. En nuestro caso, la paciente presentaba dolor abdominal y crepitación a nivel cervical, pared torácica, abdomen y raíz de miembros inferiores, por lo que decidimos realizar una laparoscopia exploradora. El abordaje laparoscópico permite una correcta identificación del lugar de la perforación y resolver la complicación mediante un abordaje mínimamente invasivo. Identificamos la perforación en cara posterior de colon ascendente. Debido a la perforación y a la gran cantidad de pólipos en esta región, decidimos realizar una hemicolectomía derecha laparoscópica con anastomosis intracorpórea. La anatomía patológica definitiva mostró pólipos con displasia de bajo grado. La paciente fue dada de alta el noveno día posoperatorio sin complicaciones. Realizamos un TAC de control a los dos meses con desaparición de todos los cambios previamente visualizados.



Conclusiones: Las perforaciones retroperitoneales tras colonoscopia son infrecuentes. La expansión del gas puede alcanzar otras localizaciones como el mediastino y tejido celular subcutáneo cervical. En casos en los que la situación clínica del paciente lo permita puede plantearse un tratamiento conservador de forma inicial.