



Cirugía Española



www.elsevier.es/cirugia

P-344 - INTUSUSCEPCIÓN ÍLEO-COLOCÓLICA POR PÓLIPO

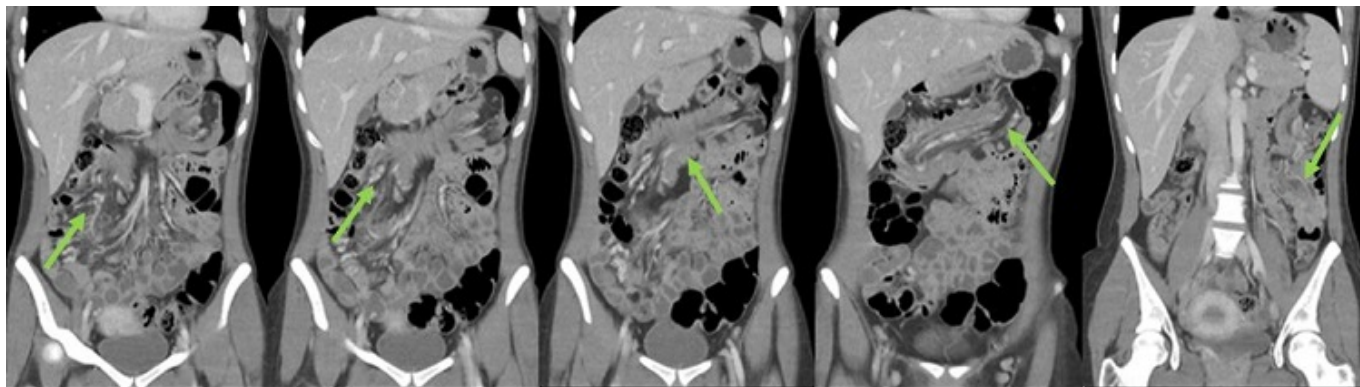
Olmedo Reinoso, María del Mar; Forero Torres, Alexander; Guevara-Martínez, Jenny; Saavedra Ambrosy, Jorge; Alonso Bartolomé, María Belén; Marijuán Martín, Jose Luis

Hospital Universitario La Paz, Madrid.

Resumen

Introducción: La intususcepción se define como la invaginación de un segmento del intestino en una porción del mismo inmediatamente adyacente. Durante la infancia esta patología suele ser común, sin embargo, en la población adulta representa del 1-5% de las obstrucciones intestinales, y suelen estar asociadas a procesos malignos. El diagnóstico puede ser complicado debido a su clínica inespecífica, y rara vez se presentan con la triada clásica de dolor abdominal, vómitos y rectorragia.

Caso clínico: Presentamos a una paciente mujer de 26 años, con antecedentes de anemia de larga evolución. Acude a Urgencias por episodios de dolor abdominal inespecíficos, acompañándose de rectorragia en uno de los episodios. Se evidencia lesión polipoidea a nivel rectal realizándose polipectomía. En colonoscopia de estudio se evidencian múltiples pólipos a nivel del colon, siendo el de mayor tamaño de 7 cm situado a unos 65 cm del margen anal con diagnóstico anatomopatológico de adenoma convencional con displasia de alto grado. Se completa estudio con TC abdomino-pélvico ambulatorio, en el que se observa una imagen de invaginación ileocólica/colon proximal hacia colon descendente; producida probablemente por tumoración sólida de al menos 4 cm dependiente del colon derecho, así como cierto componente obstructivo proximal. De acuerdo a los hallazgos clínicos y radiológicos sugestivos de invaginación intestinal, se decide intervención quirúrgica. Se realiza una laparoscopia exploradora en la cual se observa invaginación en zona del apéndice, se decide realizar colonoscopia intraoperatoria observando un pólipo de gran tamaño en válvula ileocecal. Ante dificultad quirúrgica por la distensión del colon, se decide reconvertir a una hemicolectomía derecha ampliada abierta con sección de íleon terminal y colon transverso, con anastomosis ileocólica. El posoperatorio transcurrió sin incidencias, dándose de alta a la paciente el 5º día. La anatomía patológica informó una poliposis hamartomatosa juvenil, por lo que se solicita estudio genético con resultado negativo. En colonoscopia control presenta múltiples lesiones polipoideas compatibles con pólipos hamartomatosos sin displasia, y una lesión en recto, extirpada en colonoscopia previa, identificada como neoplasia mucosa de alto grado en seguimiento estrecho. Gastroscofia con múltiples pólipos en estómago y duodeno, siendo una de estas lesiones informada como adenocarcinoma antral. Presentada nuevamente en comité de tumores, se decide ampliar el estudio genético de posibles síndromes de poliposis, así como gastrectomía.



Discusión: El 32,9% de los casos de invaginación se deben a procesos malignos, un 37% a procesos benignos, y un 15% a causas idiopáticas. A pesar de ser el intestino delgado la localización más frecuente, el colon suele ser el mayor afectado ante un proceso maligno de base. A pesar de su clínica inespecífica, el dolor abdominal está presente en un 70-90% de los casos, observándose una media de 37,5 días desde su aparición ante el diagnóstico de intususcepción. La prueba *gold standard* para el diagnóstico continúa siendo el TC abdominal, con una sensibilidad del 71-87,5%, apreciándose una imagen típica descrita como "imagen en diana" o "caracol". Respecto a su manejo terapéutico, esta patología suele requerir resección del segmento intestinal implicado.