



# Cirugía Española

[www.elsevier.es/cirugia](http://www.elsevier.es/cirugia)



## P-353 - METÁSTASIS GASTROINTESTINAL DE MELANOMA CUTÁNEO

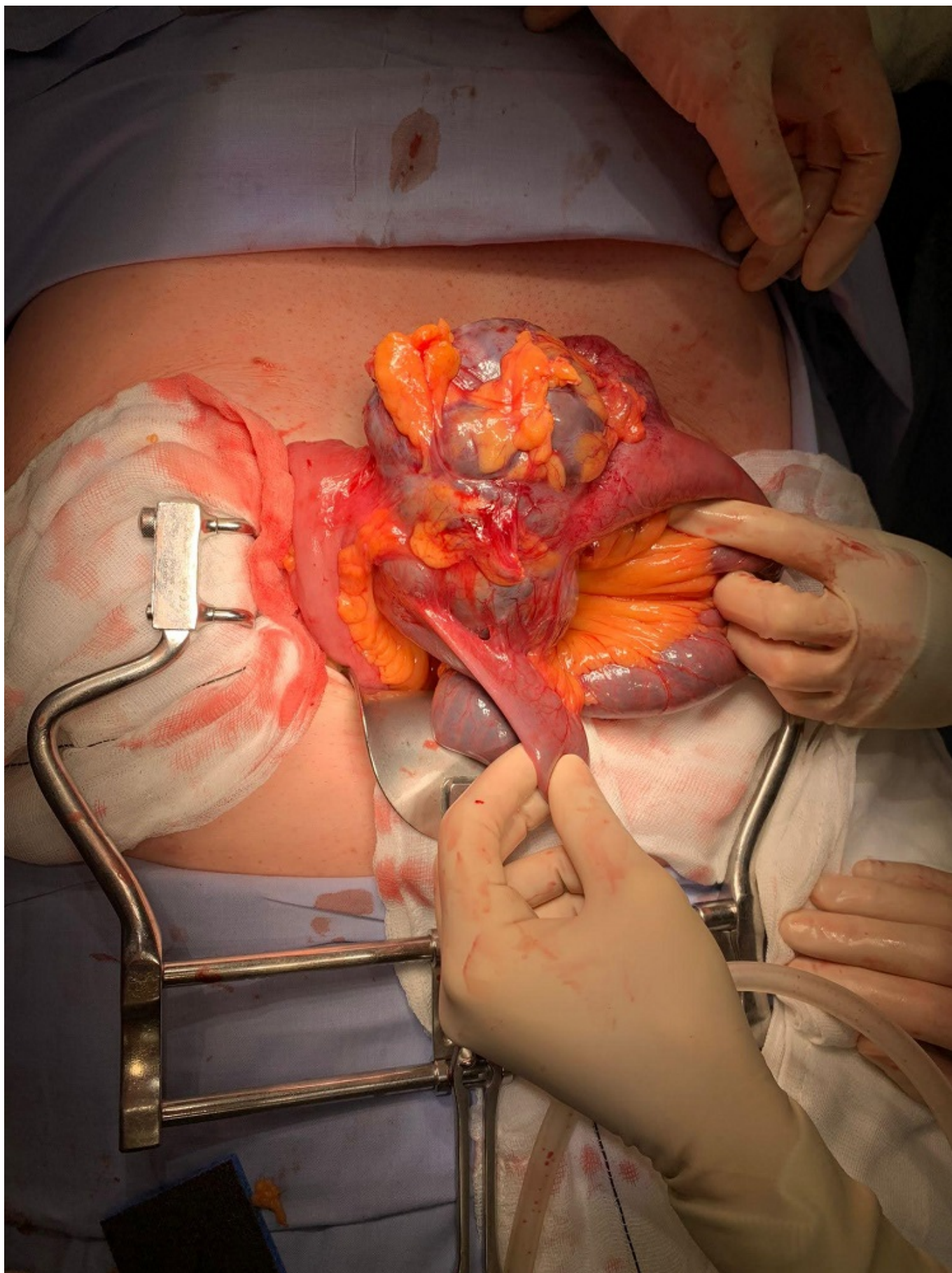
Martínez Negro, Ester; Celi Altamirano, Edgardo; Melone Fiorito, Sirio; Acedo Fernández de Pedro, Felipe; Cuartero Desviat, Beatriz; Rodríguez Marín, Daniela; Martínez Cortijo, Sagrario

Hospital Universitario Fundación Alcorcón, Alcorcón.

### Resumen

**Introducción:** Una de las características inusuales del melanoma cutáneo es la capacidad de metastatizar en el intestino delgado. Se presentan con mayor frecuencia en yeyuno e íleon seguido de colon y estómago. Estas metástasis suelen ser asintomáticas en estadios iniciales por lo que lo más frecuente es que el diagnóstico se realice ante la aparición de complicaciones.

**Caso clínico:** Varón de 59 años al que se realizó resección de una lesión pediculada, parcialmente ulcerada en región interescapular en abril de 2020, con diagnóstico de melanoma nodular pT4b. Índice de Breslow 17 mm, nivel IV de Clark, sin mutación BRAF. Se realiza ampliación de márgenes sin evidencia de lesión residual. Presenta metástasis linfática en mayo 2020, realizándose linfadenectomía axilar izquierda. AP: metástasis de melanoma en 1/10 ganglios PN1B. Se inicia nivolumab adyuvante en julio. TAC de control en octubre sin datos de recidiva local ni a distancia. En enero 2021 comienza con HDA y anemización, se realiza gastroscopia observando únicamente erosión superficial y TAC abdominal que evidencia un grupo de asas de ID agrupadas en la región hipogástrica, con leves cambios inflamatorios de la grasa mesentérica adyacente, que no estaban en el estudio previo. Se realiza PET TAC viendo aumento de densidad hipogástrico, que contacta con asas de delgado y que parece corresponder con lo descrito en TAC. Asocia incremento patológico del metabolismo (SUVmáx 13,59) con zona metabólica central (probable necrosis) resultando sospechoso de malignidad. Se decide intervención quirúrgica siendo necesario ingresar previamente al paciente por anemización (Hb 6,7) con necesidad de trasfudir 8 CH. Se interviene en marzo 2021 observando tumoración de 10 cm de diámetro, que invade asas de intestino delgado y ganglios linfáticos de coloración oscura que se resecan con la pieza. Se realiza resección de dos asas de intestino delgado (1 m) y dos anastomosis terminales manuales. Presenta infección de herida quirúrgica con necesidad de curas y tratamiento antibiótico. Alta al 15º DPO. Resultado de AP: piezas de resección de intestino delgado con metástasis de melanoma compatible con origen en su melanoma nodular previo pm1c. Los márgenes quirúrgicos están libres de infiltración neoplásica. Se aíslan 6 ganglios linfáticos sin infiltrados. Se identifican varias imágenes de invasión vascular confirmadas en el estudio inmunohistoquímico con CD31 y CD34. Inmunofenotipo: Melan-A, HMB-45 y SOX-10 positivos, p16 negativo.



**Discusión:** Las metástasis gastrointestinales del melanoma reflejan un estadio avanzado de la enfermedad, por lo que el tratamiento debe ir dirigido principalmente a paliarla. A pesar de las diferentes estrategias, la extirpación quirúrgica se considera el tratamiento de elección. Debe ir enfocada a reducir síntomas y mejorar la calidad de vida. A pesar de que el pronóstico es malo, en

algunas series se ha demostrado un incremento de la supervivencia en el grupo con resección completa de estas lesiones. La incidencia del melanoma está en aumento, por lo que es probable que en el futuro nos encontremos con más metástasis gastrointestinales de este tipo de tumores, por lo que es importante conocer sus formas de presentación y el manejo de las mismas.