



P-392 - BRUCELOMA HEPÁTICO: TRATAMIENTO QUIRÚRGICO

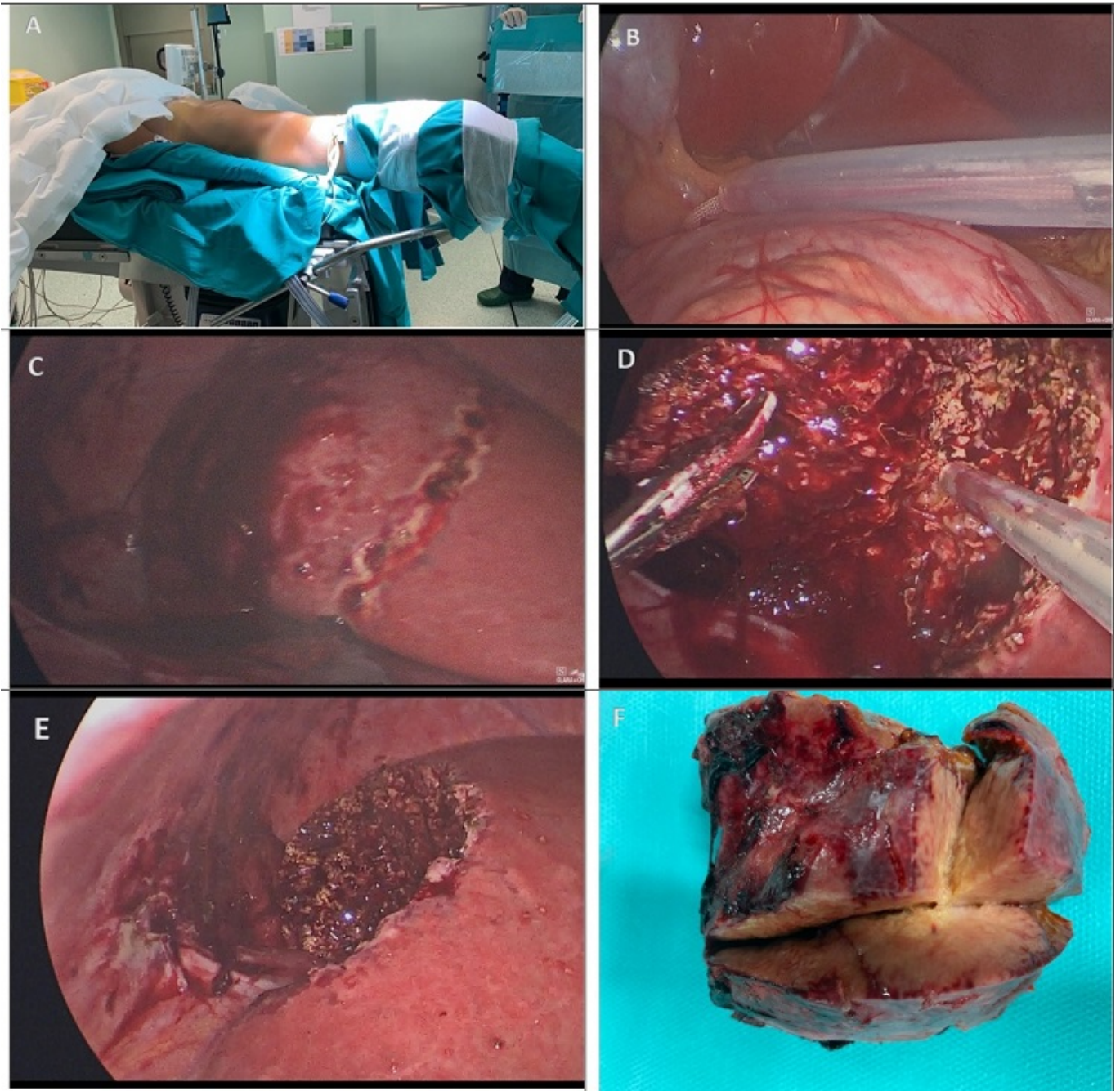
Peinado Iribar, María Begoña¹; Bellido Montalvo, Marcos²; Fernández Luengas, David¹; Zárate Gómez, Jorge¹; Supelano Eslait, Guillermo¹; Álvarez de Sierra Hernández, Pedro¹; Conde Somoza, Silvia¹; Merello Godino, Jesús¹

¹Hospital Universitario Quirónsalud Madrid, Madrid; ²Hospital Obrero Nº 1, La Paz.

Resumen

Introducción y objetivos: La brucelosis, también llamada, fiebre mediterránea, es una zoonosis, es decir, una enfermedad de los animales que puede transmitirse a los humanos en determinadas circunstancias, causada por microorganismos del género *Brucella*. Los brucelomas hepáticos son complicaciones raras que generalmente ocurren en adultos con formas crónicas de la enfermedad. Desde 1904, 60 casos de bruceloma hepático han sido reportados en la literatura médica, con 20 casos (33,3%) diagnosticados en los últimos 10 años. El aumento de la incidencia de esta patología probablemente se deba a la suma de mejora en la atención médica y en las técnicas de radiodiagnóstico. Presentamos un caso clínico de una paciente con un cuadro clínico inespecífico, con evidencia de tumoraciones hepáticas a nivel de segmento VI.

Caso clínico: Paciente mujer de 40 años que acude a urgencias de otro centro médico por fiebre de origen desconocido, con único antecedente de interés haber viajado a Bolivia 7 meses antes. Fue diagnosticada de absceso hepático y tratada con drenaje guiado por tomografía, sin aislamiento microbiológico, además de realizar hemocultivo y urocultivo, ambos con resultados negativos. Se asocia tratamiento empírico con meropenem, tigeciclina y piperacilina-tazobactam, durante doce días, y es dada de alta con tratamiento antibiótico oral con metronidazol y cefixima. Un mes más tarde acude a nuestro centro nuevamente por fiebre. Se completa estudio con analítica, serología para toxoplasmosis, citomegalovirus, Hepatitis A, B y C, todas ellas negativas. Muestras de hemocultivos y urocultivo negativas. Como pruebas radiológicas se realizan tomografía abdominopélvica, resonancia magnética hepática y PET-TAC para descartar la posibilidad de un pseudotumor hepático inflamatorio, informando de cuatro lesiones hepáticas en segmento hepático VI. Dada la persistencia de fiebre a pesar de nueva pauta de antibioticoterapia endovenosa de amplio espectro, se decide programar hepatectomía reglada laparoscópica del segmento VI. El estudio microbiológico y anatomopatológico diagnostica bruceloma hepático. La evolución posquirúrgica fue satisfactoria, completando antibioticoterapia dirigida. Tras más de 2 años de revisiones, la paciente permanece asintomática.



Discusión: El bruceloma hepático es una complicación de la brucelosis, tanto de su forma aguda o crónica, altamente infrecuente y, por lo tanto, muy difícil de diagnosticar. La escasa literatura coincide que los mejores resultados terapéuticos se consiguen combinando tratamiento antibiótico y quirúrgico.