



Cirugía Española

www.elsevier.es/cirugia



P-416 - TRATAMIENTO QUIRÚRGICO DEL SCHWANNOMA RETROPERITONEAL: A PROPÓSITO DE DOS CASOS

A A Alsourani, Adnan; Pérez Ajates, Silvia; Fernández Vázquez, María Luz; Palencia García, Natividad; Lozano Lominchar, Pablo; Gonzáles Bayón, Luis; Vásquez Jiménez, Wenceslao

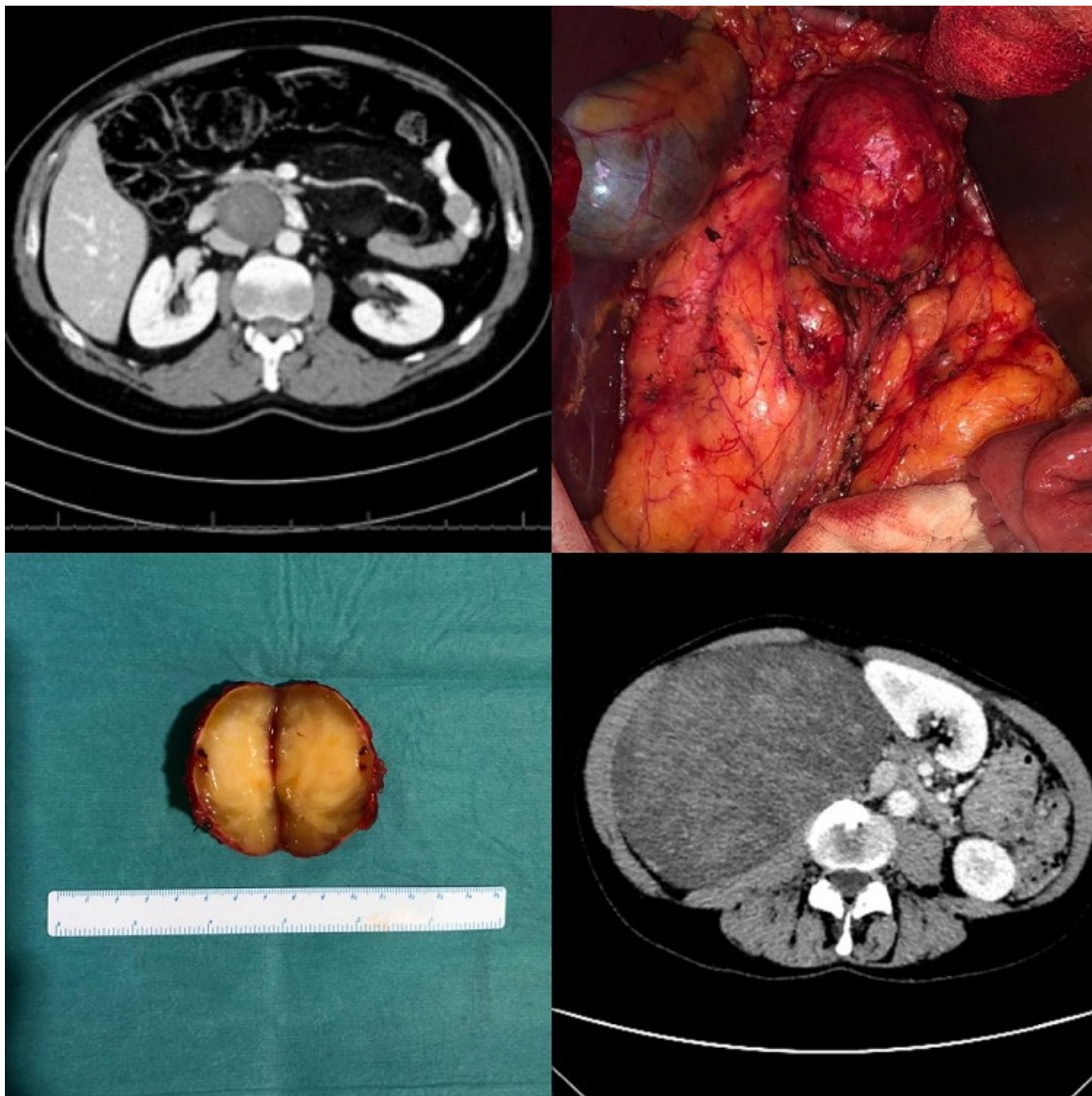
Hospital General Universitario Gregorio Marañón, Madrid.

Resumen

Introducción: Los schwannomas o neurilemomas son tumores raros, la mayoría son benignos, de crecimiento lento, no agresivos. Se originan en las células de Schwann de la vaina de los nervios periféricos. Su localización más frecuente son los nervios periféricos del cuello, mediastino y extremidades. La localización retroperitoneal es infrecuente, representa el 0,7-2,7% de todos los schwannomas. La edad del diagnóstico suele estar entre los 20-50 años. Cuando provoca síntomas, los más frecuentes son el dolor abdominal, la distensión abdominal y la lumbalgia.

Casos clínicos: Caso 1. Varón de 45 años de edad. Es estudiado a raíz de dolor lumbar crónico, de tipo mecánico, asociado a episodios intermitentes de déficits motores a nivel de miembros inferiores. Se le realizaron estudios radiológicos (RMN, TC) por sospecha de hernia discal. Las pruebas de imagen ponen de manifiesto una tumoración sólida retroperitoneal de 6 × 4 cm, interaortocava, adyacente y posterior a la tercera porción duodenal, sin lesiones a distancia ni infiltración locorregional. La BAG por ecoendoscopia informa de hallazgos compatibles con lesión mesenquimal de estirpe neural sin presencia de mitosis ni necrosis. El paciente es intervenido vía abordaje quirúrgico abierto, evidenciándose una tumoración retroperitoneal de 7 cm adherida a vena renal izquierda y vena gonadal derecha, desplazando anteriormente la cabeza pancreática y el marco duodenal. Tras identificación de uréter izquierdo, vena gonadal izquierda y vena renal derecha con su desembocadura en VCI, se realiza exéresis de la masa, con ligadura de tejido interaortocava que se encuentra en contacto con la masa. El posoperatorio transcurre sin incidencias. Caso 2. Mujer de 53 años que debuta con cuadro de asimetría abdominal y molestias a nivel de fosa iliaca derecha. Por BAG guiada por TC, se identifica neoplasia mesenquimal fusocelular de bajo grado con IHQ de origen neural. Tras recibir 25 sesiones de radioterapia, en el TC de control no se evidencian modificación del tamaño de la tumoración ni enfermedad a distancia. Se decide intervención quirúrgica, donde se objetiva masa retroperitoneal de 30 × 20 × 10 cm, íntimamente adherida a riñón derecho y mesocolon derecho; se proyecta por detrás de la vena cava infrarrenal, contactando con la cara anterior de la aorta al nivel de la salida de la arteria renal derecha. Se realiza resección compartimental derecha, resección de masa retroperitoneal + glándula adrenal derecha, segmento de psoas iliaco, pilar diafragmático derecho y colecistectomía. R = 0. En el mismo acto quirúrgico se administra radioterapia intraoperatoria en el lecho quirúrgico en región para-aórtica derecha (1.250 cGy). Tras dos años y medio desde la intervención, la paciente se encuentra libre de enfermedad. Los resultados anatomopatológicos de ambos casos son compatibles con schwannoma

retroperitoneal con cambios degenerativos y márgenes quirúrgicos libres.



Discusión: Los schwannomas son tumores infrecuentes. El tratamiento de elección es la extirpación quirúrgica conservadora de estructuras vecinas y debe llevarse a cabo por cirujanos expertos en centros de referencia. El diagnóstico de certeza lo aporta el estudio histopatológico e inmunohistoquímico. El diagnóstico diferencial más importante es con el sarcoma dediferenciado de la vaina de nervio periférico.