



P-422 - ASOCIACIÓN DE TOXINA BOTULÍNICA, NEUMOPERITONEO Y ABDOMINOPLASTIA, EN EL TRATAMIENTO DE LA HERNIA CON PÉRDIDA DE DERECHO EN ENTORNO HOSPITALARIO COMARCAL

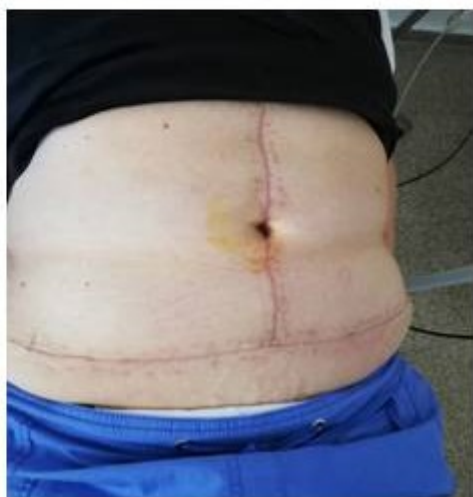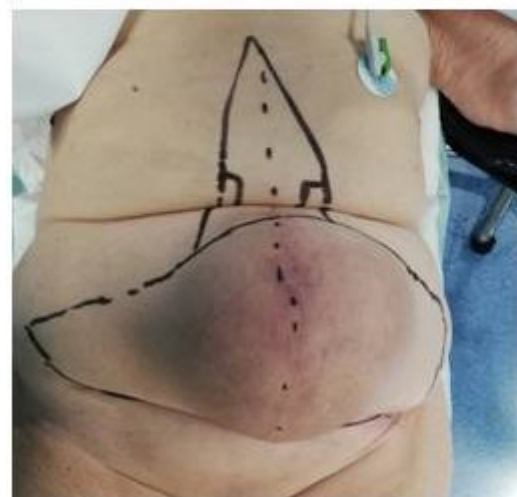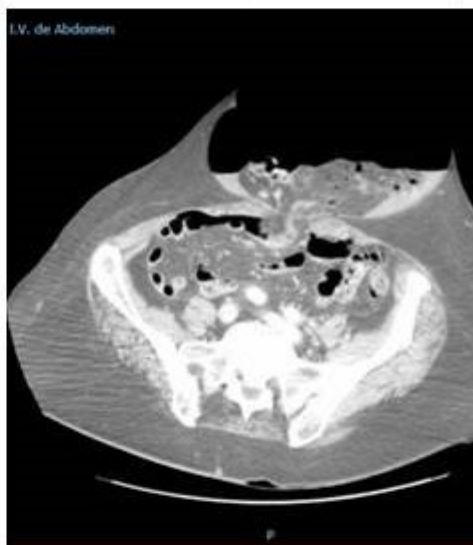
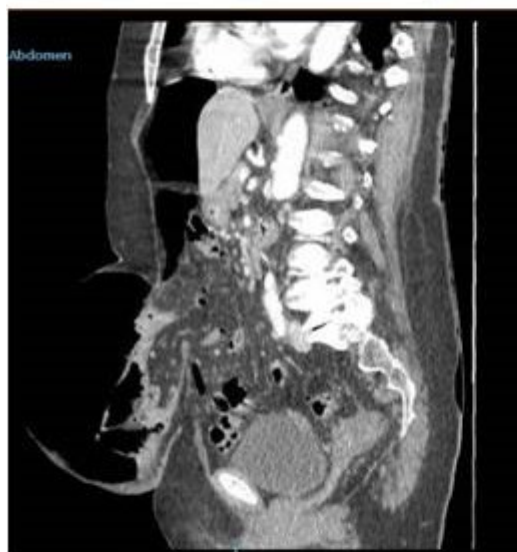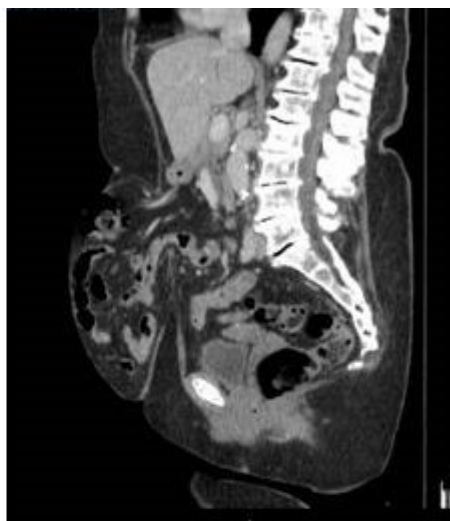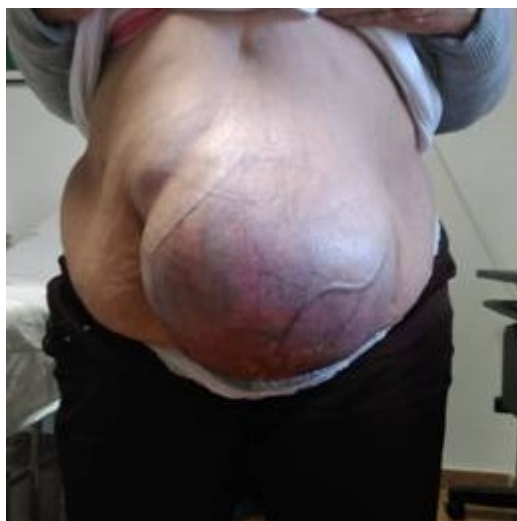Robayo Soto, Paúl; Sedano Vizcaíno, Cristina; Gallardo Ortega, Andrés; Domingo Ajenjo, María Teresa; Mezquita Gayango, Susana; Beteta Fernández, José Aníbal

Hospital la Inmaculada del Servicio Andaluz de Salud, Huerca Overa.

Resumen

Introducción: La abdominoplastia habitualmente se considera un procedimiento estético que el cirujano general no suele realizar por considerarla un gesto innecesario cuando repara defectos de la pared abdominal, sin tomar en cuenta los beneficios físicos y psicológicos para el paciente. El neumoperitoneo progresivo preoperatorio y la toxina botulínica son herramientas en la preparación de pacientes con hernias gigantes que han perdido el derecho a domicilio. Ambos procedimientos son armas complementarias del procedimiento quirúrgico, especialmente con el uso de técnicas protésicas sin tensión, que permiten el manejo integral de estos pacientes.

Caso clínico: Mujer de 75 años de edad con antecedentes de obesidad, EPOC y artrosis de cadera derecha que acude por hernia umbilical gigante de varios años de evolución que le provoca cuadros de dolor abdominal y dificultad para realizar las actividades diarias (vestirse, deambular, caminar, etc.). Exploración física: peso 82 kg, estatura 161 cm, IMC: 31 Kg/m². Abdomen con hernia umbilical gigante encarcerada, atrofia cutánea, pérdida del ombligo, no es posible palpar el defecto herniario por pániculo adiposo. Se solicita TAC de abdomen para valorar el volumen herniario, Índice de Tanaka: 34%. Defecto herniario con anillo de 10 cm transverso. Al tratarse de una hernia gigante con pérdida de derecho a domicilio (clasificación de la European Hernia Society: hernia umbilical primaria grande) se opta por preparación preoperatoria con neumoperitoneo y toxina botulínica tipo A. Se canaliza catéter subclavio en hipocondrio izquierdo guiado por ecografía y la aplicación de Toxina botulínica tipo A en 5 puntos según el modelo de Ibarra-Hurtado, ambas técnicas un mes antes de la intervención quirúrgica. De forma ambulatoria se insufla cada 24-48 horas, dependiendo de la tolerancia de la paciente, 500 ml de aire ambiente hasta completar 5 litros de aire. Se interviene quirúrgicamente realizando hernioplastia umbilical con malla de prolene retromuscular (técnica de Rives) asociando abdominoplastia patrón flor de Lis y neoumbilicoplastia. Durante el posoperatorio evoluciona favorablemente sin complicaciones y es dada de alta al cuarto día posoperatorio. Seguimiento en consulta sin evidencia de recidiva. Paciente muy satisfecha con el resultado de la hernioplastia y la abdominoplastia al producirle una mejoría física importante.



Discusión: En el tratamiento de la hernia gigante con pérdida de derecho a domicilio es importante calcular la volumetría mediante TC de abdomen, con lo que se determinará si es necesario una prehabilitación con toxina botulínica (relajación muscular y protección de la reparación abdominal en el posquirúrgico) y neumoperitoneo preoperatorio (mejoría la capacidad respiratoria y aumento de la capacidad intraabdominal) que evitaren complicaciones respiratorias, hipertensión intraabdominal, recidiva, etc. La abdominoplastia es una técnica estética y funcional que aporta beneficios físicos y psíquicos para el paciente, por lo que debería considerarse como una posibilidad ante cualquier reconstrucción de una hernia, siempre que no dificulte su realización o aumente su morbilidad. La formación multidisciplinar del cirujano es clave para minimizar estas complicaciones

en lugares donde no se dispone de cirujano plástico.