



## P-427 - EVENTRACIÓN ABDOMINAL CON PÉRDIDA DE DOMICILIO Y PERFORACIÓN INTESTINAL INCARCERADA. MANEJO Y DISCUSIÓN A PROPÓSITO DE UN CASO

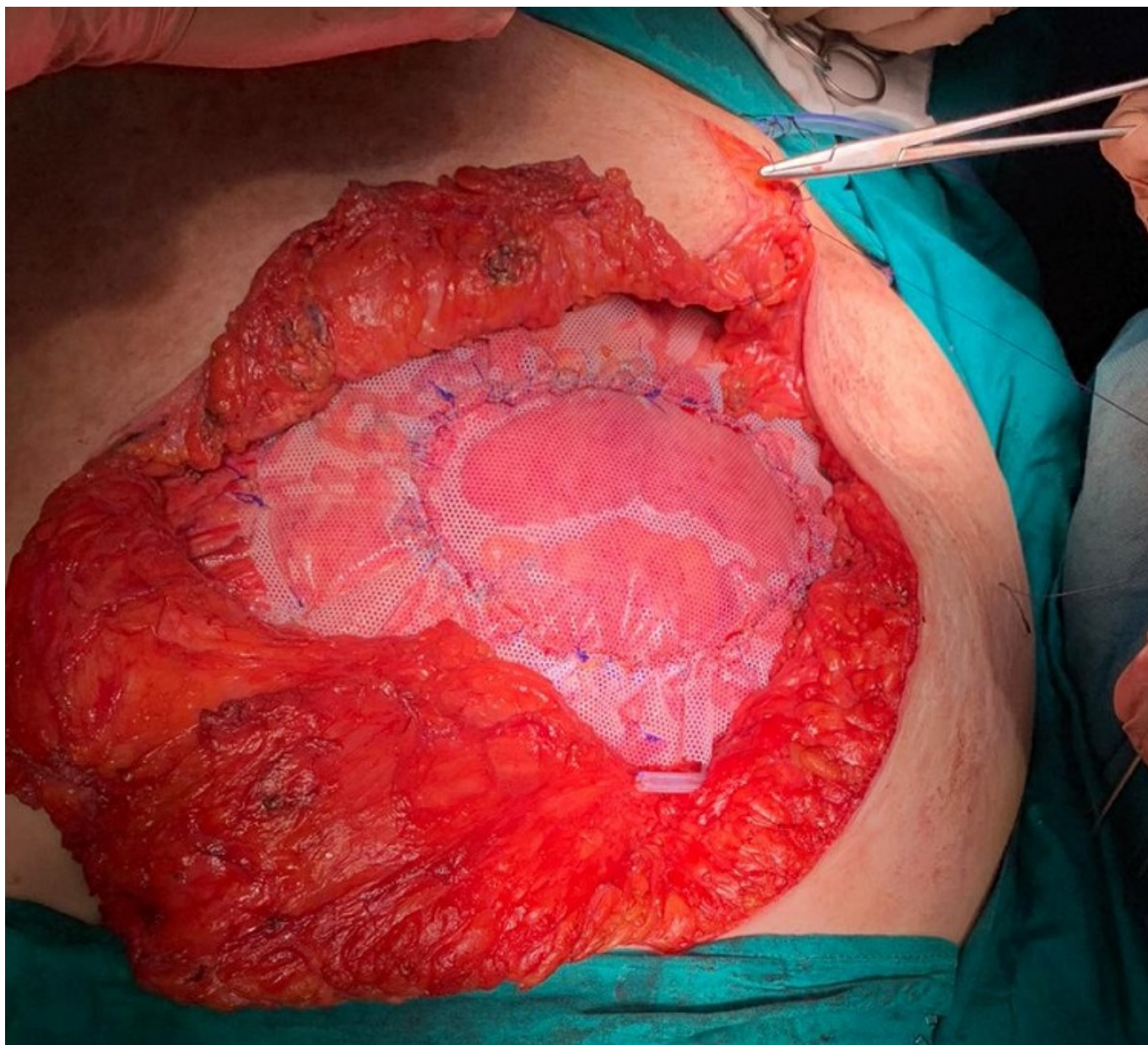
Gavilán Parras, Julio; Raposo Puglia, Daniel; MacMathuna, Seamus; Muñoz Caracuel, Elisabet; Martín Arroyo, Silvia; Gutiérrez Cafranga, Estibaliz

Hospital del S.A.S. de Jerez de la Frontera, Jerez de la Frontera.

### Resumen

**Introducción:** El manejo de las grandes eventraciones es complicado, con frecuencia se decide iniciar un manejo conservador y no se interviene a la paciente hasta que presenta alguna complicación. Lo cual lo dificulta aún más, pues al tratamiento de la complicación se une la necesidad de reparar su defecto abdominal. A continuación, exponemos el caso de una hernia incisional de gran tamaño que contenía una perforación intestinal.

**Caso clínico:** Se trata de una paciente de 58 años con una eventración de más de 15 años de evolución. La paciente es diabética mal controlada y obesa tipo II, estaba operada de una apendicectomía en su infancia y una hernioplastia umbilical en 1997. Acude a urgencias por dolor abdominal, náuseas y vómitos de tres días de evolución, a la exploración la paciente presenta una tumoración M4W3R, de consistencia pétreo y dolorosa a la palpación. Ante la sospecha de eventración complicada se solicita un TAC abdominal en el que se aprecia la perforación de intestino delgado contenida en el saco herniario. Se decide cirugía urgente, se realiza una laparotomía subxifoidea que se amplía de forma transversal. Se disecciona el saco herniario hasta localizar la perforación a nivel del asa yeyunal, se secciona un segmento de 180 cm de intestino delgado y se realiza la anastomosis yeyuno-ileal mecánica antiperistáltica. Tras realizar un lavado abundante de la cavidad se reduce el contenido herniado a la cavidad abdominal y se extirpa el saco. Se observa un defecto de 10 cm que no es subsidiario de cerrar con una rafia ni con incisiones fasciales de descarga. Se decide el cierre del defecto fascial con una malla Omyra® 17 × 24 cm, que se fija con sutura continua de polipropileno al borde fascial y con una doble corona supraponeurótica de puntos simples. Se le dejan cuatro drenajes aspirativos: uno en cavidad abdominal y tres supraponeuróticos. Tras la intervención, la paciente presenta una evolución favorable y es dada de alta en el duodécimo día posoperatorio. Se la deriva a consultas de endocrino para mejorar su control diabético y dietético. En su última revisión nueve meses después de la intervención, la paciente refiere encontrarse bien y haber perdido peso.



**Discusión:** En cirugías contaminadas se recomienda evitar el uso de material protésico. Sin embargo, para esta paciente se decidió correr el riesgo, realizar un lavado extenso y colocar una malla macroporosa irreabsorbible. Asimismo, se realizó una amplia resección de intestino delgado para evitar la aparición de síndrome compartimental<sup>7</sup>. El resultado ha sido satisfactorio, no obstante, se podría haber planteado limitar la intervención a resolver la perforación y programar el cierre de la pared abdominal en una segunda cirugía. Este caso resalta la necesidad de establecer equipos de pared abdominal compleja para el seguimiento y manejo de estos pacientes, evitando así que se intervengan los casos más difíciles en las peores condiciones.