



P-437 - HERNIA OBTURATRIZ INCARCERADA: UNA CAUSA INSÓLITA DE OBSTRUCCIÓN INTESTINAL. HERNIOPLASTIA POR ABORDAJE LAPAROSCÓPICO TIPO TAPP

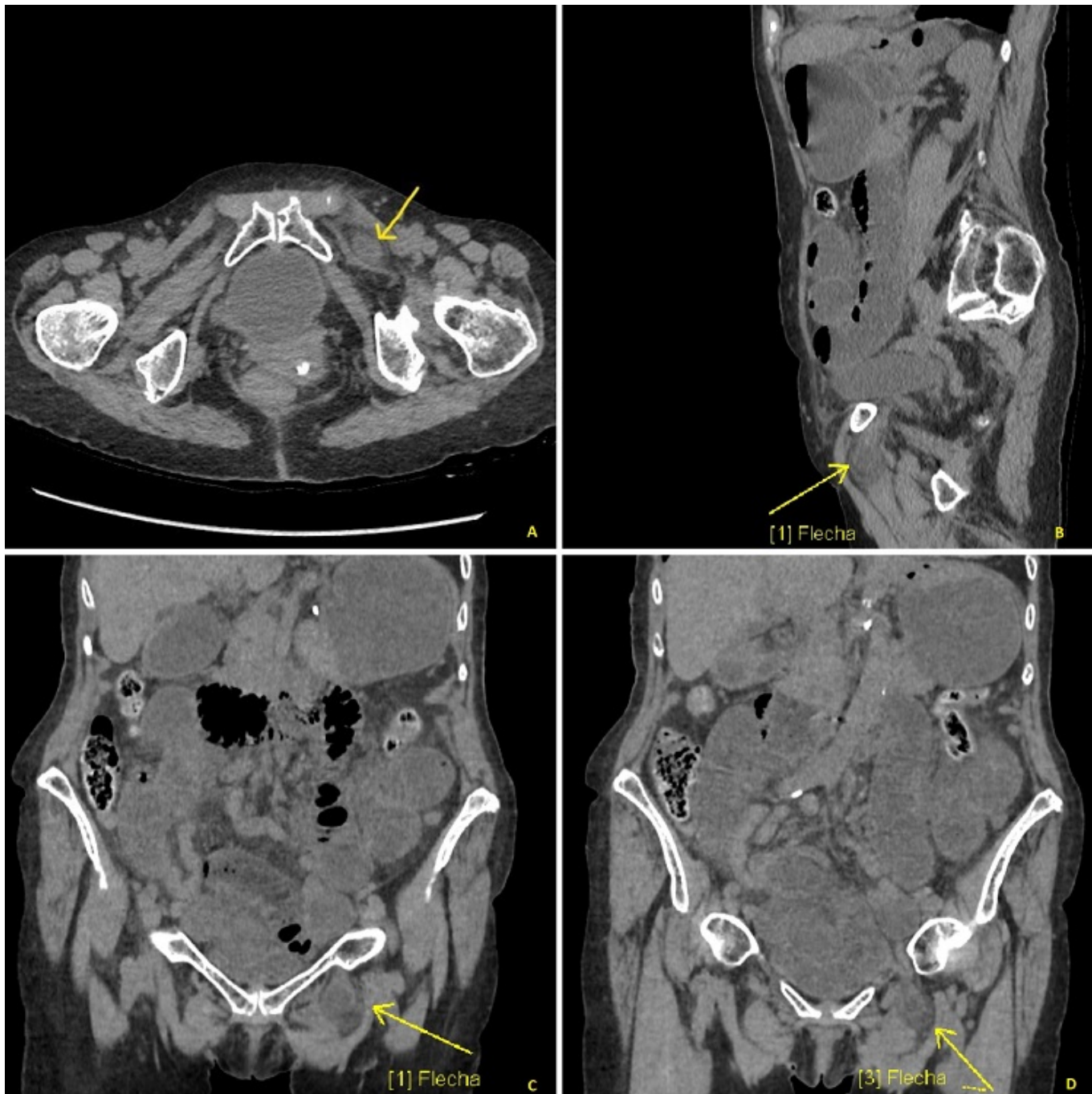
Gutiérrez Fernández, Ana Isabel¹; Brusadín, Roberto¹; Conesa Plá, Ana¹; Piñero Madrona, Antonio¹; González Gil, Alida¹; Rodrigues Silva, Kamila²

¹Hospital Universitario Virgen de la Arrixaca, Murcia; ²Hospital de la Vega Lorenzo Guirao, Murcia.

Resumen

Introducción: La hernia obturatriz es una entidad clínica muy poco frecuente, encontrándose unos 800 casos en la bibliografía mundial. En general, aparece en mujeres delgadas, ancianas y multíparas. Su complicación más frecuente, la incarceración y/o estrangulación, se manifiesta como un cuadro oclusivo intestinal que, por sus peculiaridades anatómicas, suele diagnosticarse tardíamente, aumentando la morbimortalidad. Su manejo es quirúrgico, pero dada su poca frecuencia no existen recomendaciones sobre una técnica universal.

Caso clínico: Se presenta el caso de una mujer de 80 años con un cuadro de dolor abdominal generalizado, estreñimiento y vómitos de 24 horas de evolución. Se consideró cuadro de obstrucción intestinal y se le colocó una sonda nasogástrica que drenó material fecaloideo y ocasionó una ligera mejoría de la paciente. En analítica de sangre se objetiva fracaso renal agudo pre-renal, neutrofilia (leucocitos: $7,96 \times 10^3$ /uL de ellos un 78,6% neutrófilos), con proteína C reactiva de 5,71 mg/dL. Se solicita tomografía simple, donde se aprecian hallazgos compatibles con obstrucción intestinal secundaria a hernia obturatriz izquierda. La paciente fue intervenida de urgencia por laparoscopia, hallando hernia obturatriz izquierda con asa de intestino delgado en su interior, que se reduce sin precisar resección de la misma. Se coloca *plug* de malla de polipropileno en orificio obturatriz, fijándola con pegamento. Se cubre el mismo con dos puntos sueltos de Prolene de 2/0 desde ligamento redondo izquierdo a área púbica. La paciente evolucionó satisfactoriamente y fue dada de alta al tercer día posoperatorio.



Discusión: La hernia obturatriz es un infrecuente tipo de hernia abdominal (0,05-1% del total) en el que el contenido abdominal protruye a través del canal obturador, pudiendo generar una obstrucción intestinal. Dentro de los factores predisponentes para el desarrollo de hernias obturatrices se encuentran el sexo femenino (9:1), la multiparidad, la emaciación, así como cualquier condición clínica que aumente la presión intraabdominal. Los síntomas son inespecíficos, debutando en un 90% de los pacientes como un cuadro de obstrucción intestinal. En estos pacientes, la presencia de una masa en el tacto rectal o vaginal, nos debe hacer sospechar su existencia. El signo de Howship-Romberg (dolor en la cara interna del muslo del lado afectado que se incrementa con la extensión, la rotación interna y la aducción de la extremidad), ausente en nuestra paciente, aparece en un 15-50% de los casos. La prueba de elección es la tomografía, donde observaremos una masa entre los músculos obturador externo y el pectíneo junto con dilatación de asas intestinales. El manejo es exclusivamente quirúrgico. Dada la poca frecuencia de esta entidad, no existen estudios que permitan recomendar una técnica universal si bien se han descrito casos de neuralgia posoperatoria por compresión con el uso de plugs y un 10% de recidivas en herniorrafias. Abordaje y procedimiento a realizar deben escogerse según la experiencia del cirujano y las condiciones del

paciente. Idealmente debe intentarse una reparación preperitoneal con malla sintética con adecuada fijación. La mortalidad puede ser muy alta (25-70%) y está directamente relacionada con complicaciones del intestino encarcerado o estrangulado.