



# Cirugía Española



[www.elsevier.es/cirurgia](http://www.elsevier.es/cirurgia)

## P-467 - TUMOR DE ABRIKOSSOFF: UNA NEOPLASIA INFRECUENTE, EN UNA LOCALIZACIÓN ATÍPICA

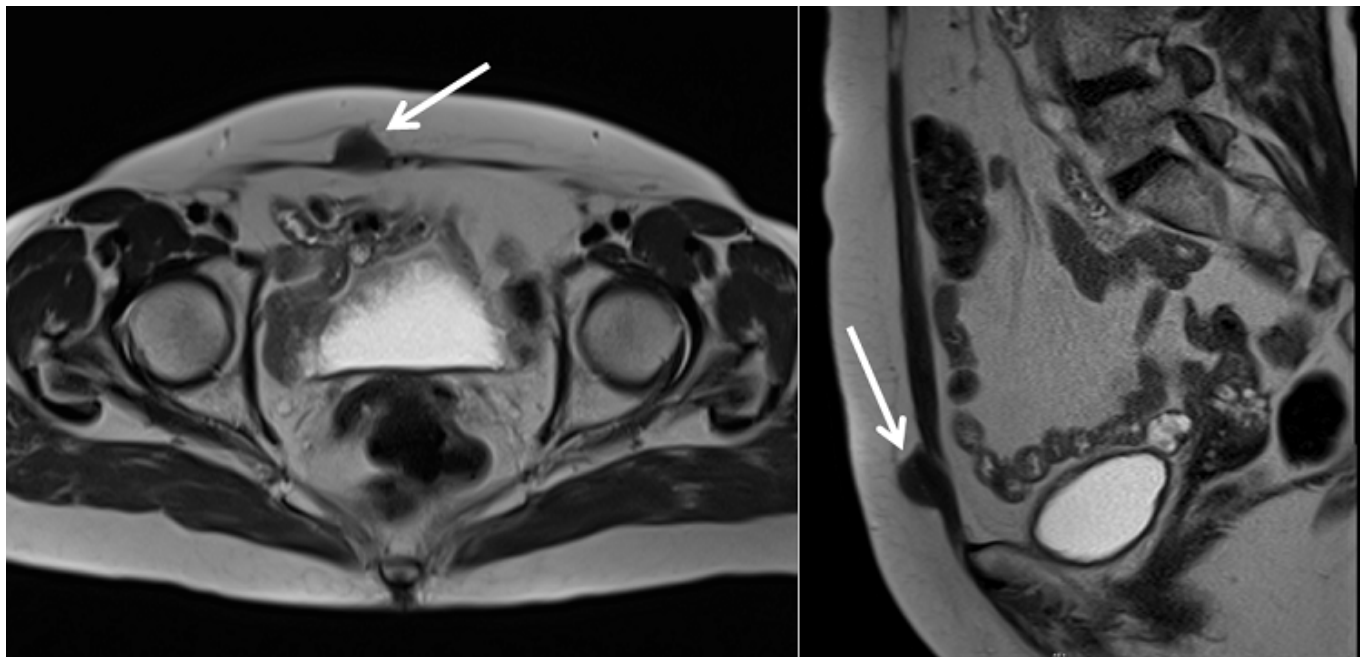
Morocho Guadalima, Gabriela Maribel; Robles Fraguas, Rubén; Durán Meléndez, Blas; Cáceres Nevado, María del Carmen; Masiá Palacios, Andrea; García Aparicio, Ángela; López Fernández, Ana Belén; García Izquierdo, Fernando

Complejo Hospitalario de Cáceres, Cáceres.

### Resumen

**Introducción:** Descripción de caso clínico de tumor de Abrikossoff en pared abdominal y revisión de la literatura.

**Caso clínico:** Paciente mujer de 64 años, con antecedente de cesárea previa, refiere desde hace 10 meses presencia de tumoración indolora en hipogastrio, más evidente en bipedestación, sin percibir aumento de tamaño. Al examen físico se palpa en línea media, región infraumbilical próxima a la cicatriz de cesárea previa, una nodulación de 3 cm de consistencia sólida y fija al plano aponeurótico del músculo recto anterior derecho. Se realiza ecografía y TAC abdominal que, ante hallazgos inespecíficos, se complementa con resonancia magnética, la cual informa la presencia de una imagen nodular sólida, bien definida, con características de baja agresividad, inmersa en el espesor del músculo recto anterior derecho (“signo de cola fascial”), con señal intermedia-alta en secuencia T1 e intermedia-baja en secuencia T2, con un realce homogéneo de contraste tras administrar gadolinio intravenoso, sugiriendo como primera posibilidad diagnóstica un tumor desmoide con alto componente fibromatoso, y sin invasión a cavidad abdominal. Se realiza resección de pared abdominal en bloque con al menos 5cm de margen desde la lesión, y posterior colocación de prótesis sustitutiva mediante *bridging* del defecto. Anatomía patológica: tumor de células granulares sin signos histológicos de malignidad, con expresión intensa frente a PAS, S100 y CD68, positividad débil frente a calretinina e inhibina (tumor de Abrikossoff), y sin expresión de actina, desmina, Melan A, ni HMB-45.



**RMN secuencia T2:** tumor inmerso en espesor del tercio inferior del músculo recto anterior derecho (*flecha*)

**Discusión:** El tumor de células granulares (TCG) o tumor de Abrikossoff es una neoplasia benigna e infrecuente (representa el 0,5% de los tumores de tejidos blandos). Se presenta como un nódulo pequeño (entre 0,5-3 cm), solitario, de crecimiento lento y asintomático. En la literatura, hay un predominio femenino y, por lo general, los casos notificados ocurrieron entre la tercera y la quinta décadas de la vida. La localización más habitual es la cabeza y el cuello (45-65%), de las cuales 70% son lesiones intraorales. Según los casos reportados, ocasionalmente se presentan dentro del músculo esquelético, pero rara vez se han localizado en la pared abdominal. El diagnóstico es histológico, debido a la apariencia clínica inespecífica, y el estudio inmunohistoquímico demuestra positividad principalmente para PAS, S100, CD57, CD68, calretinina e inhibina. La expresión positiva de S100 (proteína presente en células derivadas de la cresta neural) apoya la teoría actualmente aceptada sobre el origen neural del TCG a partir de las células de Schwann. El estudio histológico e inmunohistoquímico nos permitió llegar al diagnóstico definitivo de tumor de Abrikossoff en nuestra paciente, y descartar así el diagnóstico inicial de tumor desmoide que se consideró en un principio tanto por las características radiológicas como por ser el desmoide el tumor primario más frecuente en la pared abdominal. El tratamiento de elección es la resección quirúrgica con márgenes amplios, siendo esta curativa y con pronóstico favorable en TCG benignos, a pesar de que existe un 2% de riesgo de malignidad sobretodo en lesiones > 4 cm. En nuestro caso el estudio histológico nos dio un diagnóstico definitivo de benignidad.