



Cirugía Española



www.elsevier.es/cirugia

P-480 - CONDROSARCOMA DE MAMA. A PROPÓSITO DE UN CASO

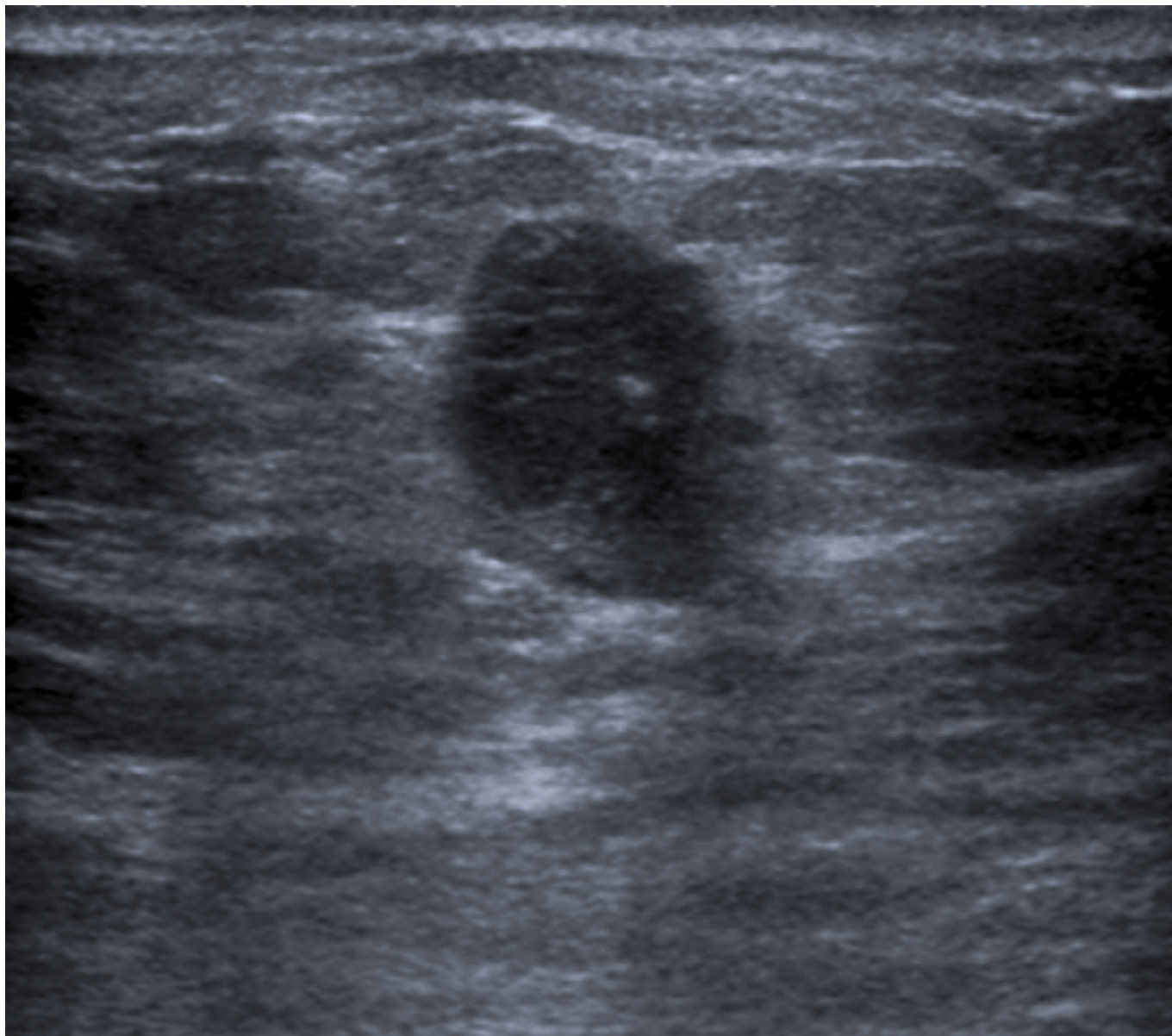
Lisón Jiménez, Patricia; Sánchez Mozo, Ana; Conde Inarejos, Belén; Sánchez Gallego, Alba; Aguado Rodríguez, Beatriz; Cámara Alcalá, Sonia; Sánchez López, Esther; Martínez Peñalver, Ignacio

Hospital General Universitario de Albacete, Albacete.

Resumen

Objetivos: Describir el manejo y discutir nuestra experiencia del caso de una paciente diagnosticada de condrosarcoma de mama.

Caso clínico: Presentamos el caso de una paciente de 80 años que consulta por un nódulo autopalpado en mama derecha de seis meses de evolución. A la exploración se aprecia un nódulo de cuatro centímetros en cuadrante superointerno-intercuadrantes superiores, sin adenopatías axilares. La mamografía y ecografía informan de un nódulo de 1,9 por 2 centímetros y otro satélite de 0,9 centímetros a 1,5 centímetros, BIRADS 5. La biopsia por aguja gruesa notifica un carcinoma ductal infiltrante triple negativo. Se interviene quirúrgicamente realizándose tumorectomía, ampliaciones, mamoplastia y biopsia selectiva del ganglio centinela (BSGC). La cirugía transcurre sin incidencias siendo la BSGC negativa. El análisis de la pieza describe un carcinoma metaplásico con diferenciación condrosarcoma junto a carcinoma *in situ* de alto grado con afectación del borde externo, por lo que es reintervenida para ampliación de márgenes con resultado exitoso. Finalmente se desestimó tratamiento quimioterápico y se decidió radioterapia adyuvante.



Discusión: Los carcinomas metaplásicos de mama son tumores raros que representan menos del 1% de las neoplasias malignas de mama. No suele diseminarse por vía linfática, por lo que las metástasis ganglionares axilares son infrecuentes, pero sí lo hace por vía hematológica. El pronóstico depende del tamaño, grado histológico y la presencia de márgenes libres. El diagnóstico suele realizarse tras el estudio anatomopatológico de la pieza. El manejo terapéutico se fundamenta en la cirugía, siendo la mastectomía la técnica más utilizada, seguido de radioterapia y/o quimioterapia, pudiéndose aplicar la cirugía conservadora con márgenes de resección mayores de 3 centímetros, pero el riesgo de recurrencia local se ve incrementado. La supervivencia a los 5 años del carcinoma metaplásico no supera el 62%. Actualmente, tras seis meses de la cirugía, nuestra paciente no presenta recidiva local ni a distancia.