



P-481 - DERMATOFIBROSARCOMA *PROTUBERANS* EN POSIBLE PEZÓN SUPERNUMERARIO CON CRECIMIENTO SIGNIFICATIVO TRAS EMBARAZO

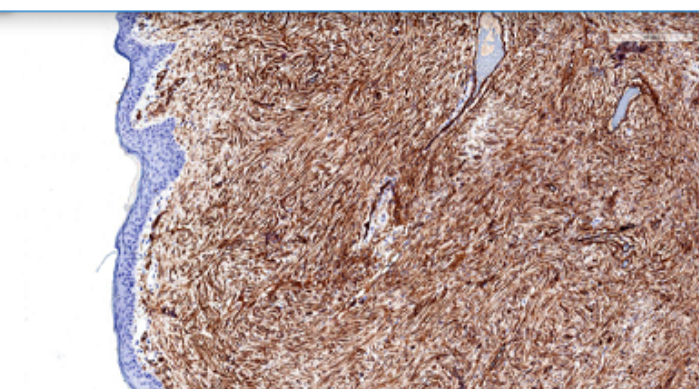
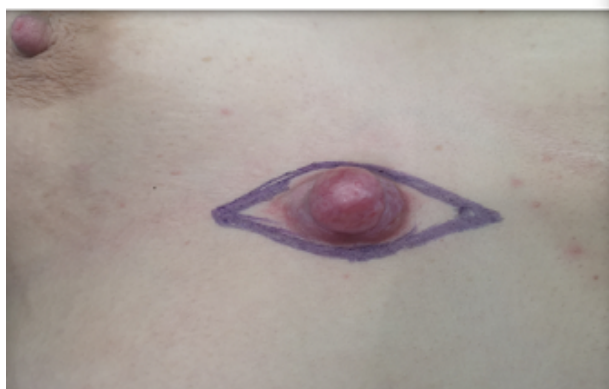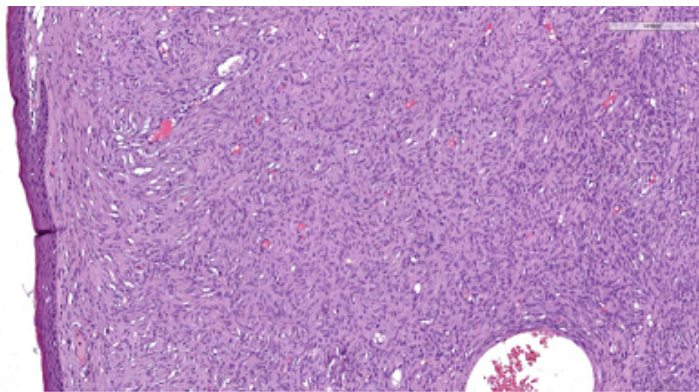
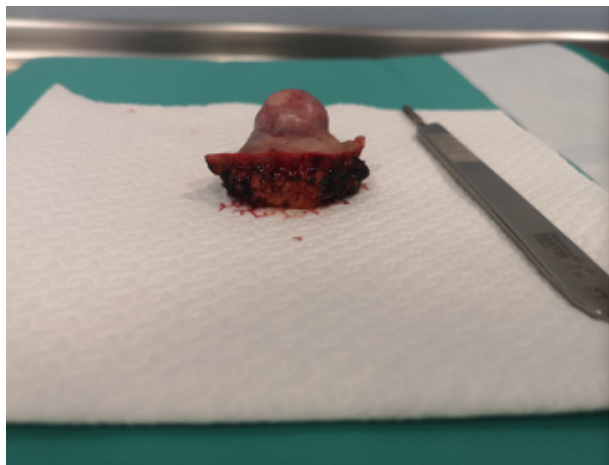Buendía Peña, Emilio; Corrales Valero, Elena; Escalona García, Andrea; Gómez Pérez, Rocío; Fernández García, Francisco Javier

Hospital Clínico Universitario Virgen de la Victoria, Málaga.

Resumen

Introducción: El dermatofibrosarcoma protuberans (DFSP) es una neoplasia maligna originada de la dermis, siendo el sarcoma cutáneo más frecuente. Tiene una incidencia aproximada de 0,8-5 casos por millón de habitantes/año, con un ligero predominio en mujeres con una edad media de 30 años y significativamente mayor en personas de raza negra. Las zonas típicas de aparición suelen ser el torso (50%), cabeza y cuello (25%) y extremidades (20%). Se ha observado que durante el embarazo estas lesiones crecen con mayor rapidez. Presentamos un caso de un dermatofibrosarcoma protuberans en una paciente joven sobre un posible pezón supernumerario.

Caso clínico: Paciente mujer de 30 años sin antecedentes personales de interés que consulta por crecimiento de lesión en pared torácica anterior a raíz de embarazo hace 2 años. Describe lesión previa a embarazo de medio centímetro, con discreto relieve e hiperpigmentación cutánea, a nivel de línea paraesternal derecha. Tras embarazo aumento progresivo de tamaño, alcanzando tamaño de 2,5 × 2 cm, según se muestra en imagen. Se decide exéresis local con márgenes amplios, con resultado definitivo anatomopatológico de dermatofibrosarcoma *protuberans* tipo clásico o tradicional con bordes libres, expresión inmunohistoquímica CD34 +.



Discusión: El DFSP puede sufrir cambios de tamaño o color durante el embarazo, por motivos poco conocidos en la actualidad, posiblemente mediado por procesos hormonales. En la mayoría de los casos el tratamiento se puede retrasar con seguridad hasta después del parto, pero los tumores recidivantes o de gran tamaño puede requerir tratamiento antes del parto. Se recomienda seguimiento y vigilancia estrecha de posible recurrencias o metástasis en el futuro.