




Cirugía Española

www.elsevier.es/cirugia



P-501 - REPARICIÓN DE ESCENARIOS TRÁGICOS TRAS LA PANDEMIA COVID-19

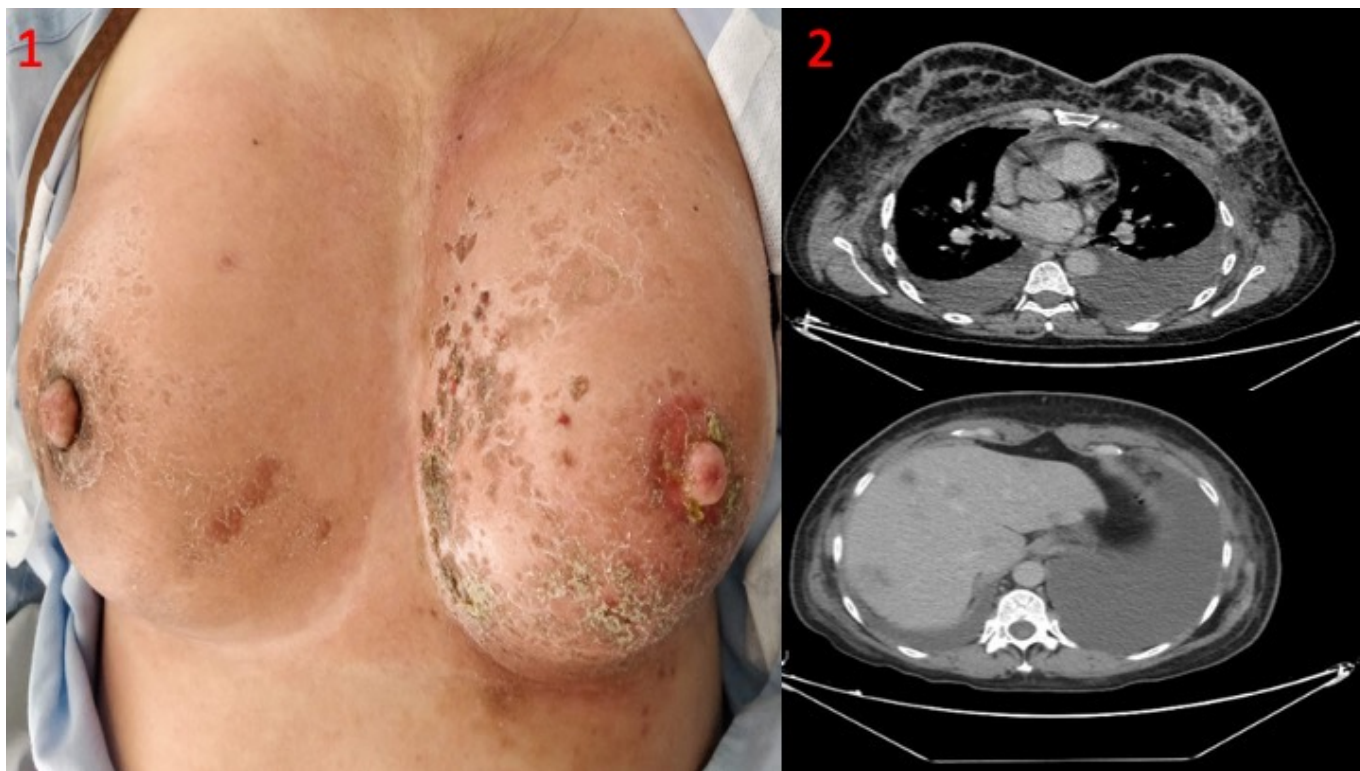
Nicolás López, Tatiana¹; Alconchel Gago, Felipe¹; Jiménez Mascuñán, María Isabel¹; Soriano Palao, María Teresa²; Marín Hernández, Caridad¹; Ríos, Antonio¹; Ramírez, Pablo¹

¹Hospital Universitario Virgen de la Arrixaca, Murcia; ²Centro Médico Virgen del Alcázar, Lorca.

Resumen

Introducción: La situación mundial COVID-19 ha conllevado consecuencias nefastas para salud como el diagnóstico tardío tumoral en estadios avanzados con soluciones trágicas.

Caso clínico: Mujer de 52 años fumadora que presenta desde hace 4 meses edema, eritema y dolor mamario, siendo diagnosticada de mastitis bilateral tras consultar con su médico de cabecera. Tras finalizar el tratamiento antibiótico reaparece la sintomatología junto con disnea de ligeros esfuerzos y dolor torácico por lo que decide acudir a Urgencias. A la exploración física se halla una coraza torácica con edema, eritema con lesiones eczematosas bilaterales, retracción de la piel de consistencia pétreas con adenopatías palpables axilares bilaterales (fig. 1). Se decide ingreso urgente y en las pruebas complementarias (fig. 2) se halla mamas con engrosamiento cutáneo con adenopatías bilaterales axilares, derrame pleural bilateral, metástasis hepáticas bilobares y enfermedad metastásica ósea. En la analítica destacaba Ca 12; 215,1 y Ca 15.3; 276. Tras el diagnóstico por biopsia de carcinoma lobulillar infiltrante bilateral cT4dcN1cM1 luminal B-HER2neu se presenta en el comité y se decide tratamiento sistémico de 1º línea con adriamicina-ciclofosfamida que, tras mala respuesta se inicia 2ª línea con docetaxel-pertuzumab-trastuzumab.



Discusión: El cáncer de mama inflamatorio (CMI) es poco común en nuestro país representando el 0,5% del diagnóstico, suelen manifestarse como dolor o bultoma de rápido crecimiento, siendo más frecuente que debute en mujeres < 50 años. El diagnóstico suele ser clínico en la que la toma de antibióticos, ante la sospecha de una mastitis, no mejora la situación, como en nuestro caso. Por lo que la biopsia tiene que ser mandataria en este tipo cuadros clínicos. El CMI es una forma agresiva de cáncer de mama localmente avanzado (LABC). En general, las mujeres con IBC sin enfermedad metastásica a distancia son abordadas de manera similar a aquellas con LABC no inflamatorias. La principal excepción es que la terapia de conservación de la mama (BCT) y la biopsia del ganglio linfático centinela (BSGC) son inapropiadas para las mujeres con IBC, incluso en presencia de una fuerte respuesta a la terapia neoadyuvante. La terapia multimodal es estándar para la enfermedad no metastásica e incluye quimioterapia neoadyuvante seguida de mastectomía y radiación posmastectomía. Sin embargo, en nuestro caso con enfermedad metastásica, no está claro si la cirugía mejora el control local, la supervivencia global o libre de enfermedad, ya que los datos disponibles son limitados debido a la baja frecuencia.