




Cirugía Española

www.elsevier.es/cirugia



P-510 - TUMOR PHYLLODES: RETO DIAGNÓSTICO Y TERAPÉUTICO

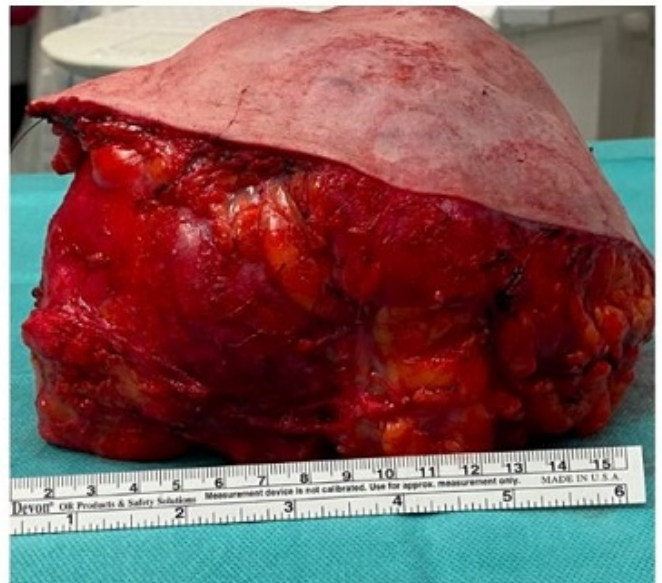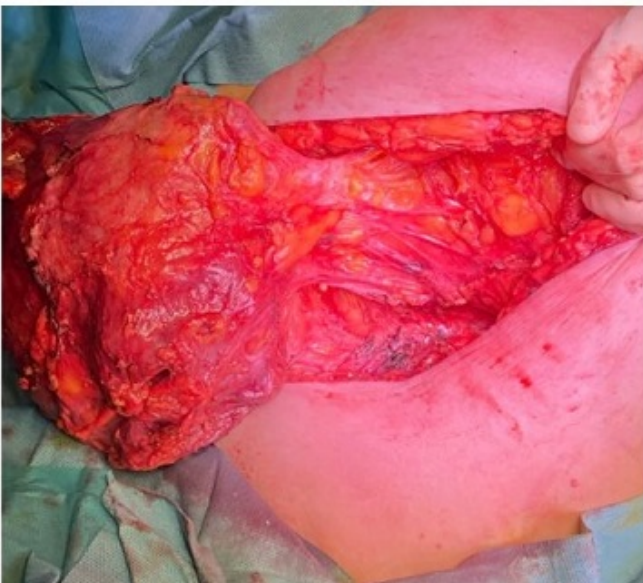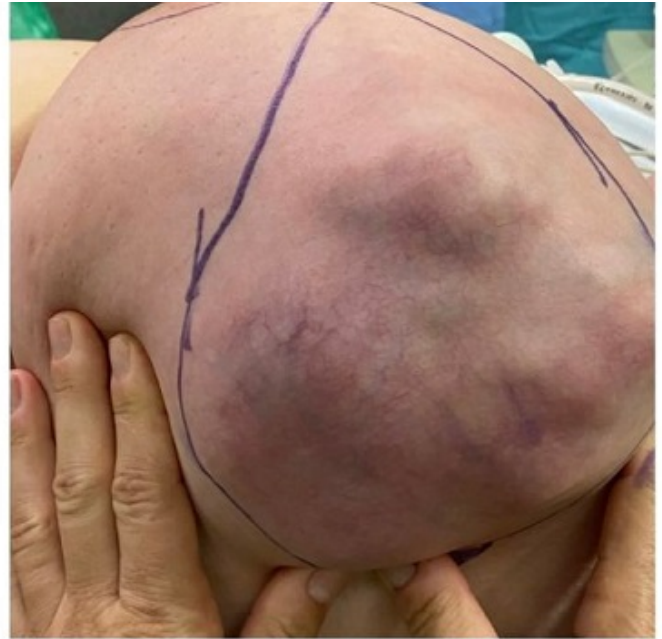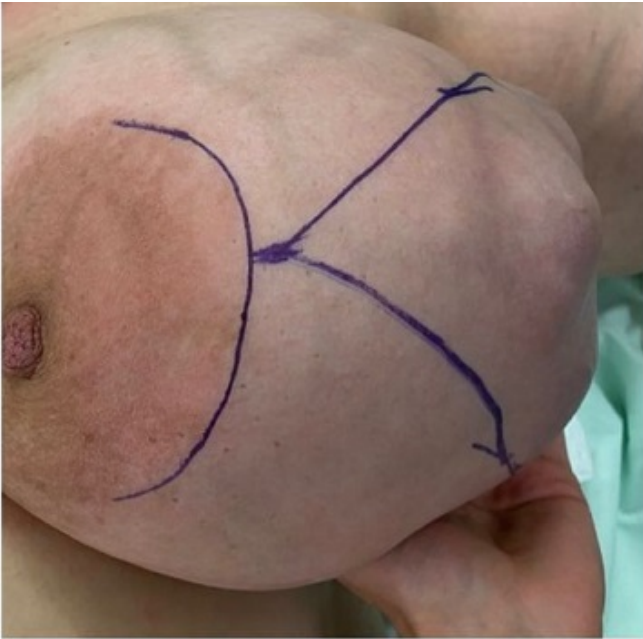
Otalora Mazuela, Leire; García Oro, Iria; Fernández Álvarez, Teresa; Vázquez García, Irene; Pérez Corbal, Lara; Cordovés Weiler, Iván; Lladró Esteve, Miguel; Parajó Calvo, Alberto

Complejo Hospitalario de Pontevedra, Pontevedra.

Resumen

Introducción: El tumor phyllodes representa menos del 1% de todas las neoplasias de la mama. Se trata de un tumor fibroepitelial con un componente mixto de tejido epitelial y conectivo y que se clasifica en benigno, borderline y maligno según sus características histológicas. El diagnóstico diferencial se plantea normalmente con el fibroadenoma, sin embargo, supone un reto cuando se trata de una masa de gran tamaño, donde las posibilidades diagnósticas se incrementan, teniendo en cuenta otro tipo de tumores mamarios agresivos como el carcinoma inflamatorio o el sarcoma. El tratamiento de elección es siempre la cirugía y la recidiva local representa el principal problema en el seguimiento de estos tumores, siendo excepcionales las metástasis.

Caso clínico: Mujer de 48 años que se remite desde urgencias a la Unidad de Mama por masa muy voluminosa y de rápido crecimiento, que dobla el tamaño de la mama, causando una gran deformidad. La paciente refiere antecedente de traumatismo reciente. La sospecha inicial que se plantea en urgencias es de carcinoma inflamatorio *versus* hematoma. Se realiza en primer lugar, ecografía mamaria y biopsia por agua gruesa (BAG). El resultado de la anatomía patológica hace diagnóstico diferencial entre hiperplasia estromal pseudoangiomatosa (PASH), tumor phyllodes y sarcoma de bajo grado. Se discute el caso en comité multidisciplinar donde se proponen diferentes abordajes: biopsia escisional, cirugía conservadora o mastectomía. Se decide realizar exéresis de la lesión con márgenes libres para estudio, planteando a la paciente una cirugía en dos tiempos en caso de tratarse de un sarcoma.



Discusión: El manejo del tumor phyllodes es complejo debido a su comportamiento clínico impredecible en relación con su grado histológico. En el caso de nuestra paciente, el planteamiento tanto diagnóstico como terapéutico supuso un reto desde el principio. La exploración física inicial en urgencias planteaba dos diagnósticos diferenciales. El carcinoma inflamatorio estaba apoyado por el rápido crecimiento de la masa, aunque no presentaba adenopatías axilares, edema ni eritema. La sospecha de hematoma podía entenderse por el antecedente traumático, pero las primeras pruebas de imagen lo descartaron. El resultado de la BAG no descartaba la posibilidad de tratarse de un sarcoma, implicando una dificultad añadida a la hora de decidir cuál sería la mejor forma de abordaje, teniendo en cuenta el rápido crecimiento del tumor y la preferencia de la paciente en cuanto a la preservación de la mama. En este tipo de tumores de gran tamaño, no existe un manejo único ni estandarizado y es necesario tomar una decisión consensuada, permitiendo un abordaje correcto de la patología que respete en lo posible, los deseos de la paciente. Una vez decidido el tipo de procedimiento a seguir, lo más importante es conseguir una resección completa del tumor con márgenes libres, consensuar la indicación de radioterapia y llevar a cabo un seguimiento posoperatorio estricto que nos permita detectar posibles recidivas.