



P-534 - ABSCESO EN PARED ABDOMINAL COMO COMPLICACIÓN TARDÍA DE COLECISTECTOMÍA LAPAROSCÓPICA

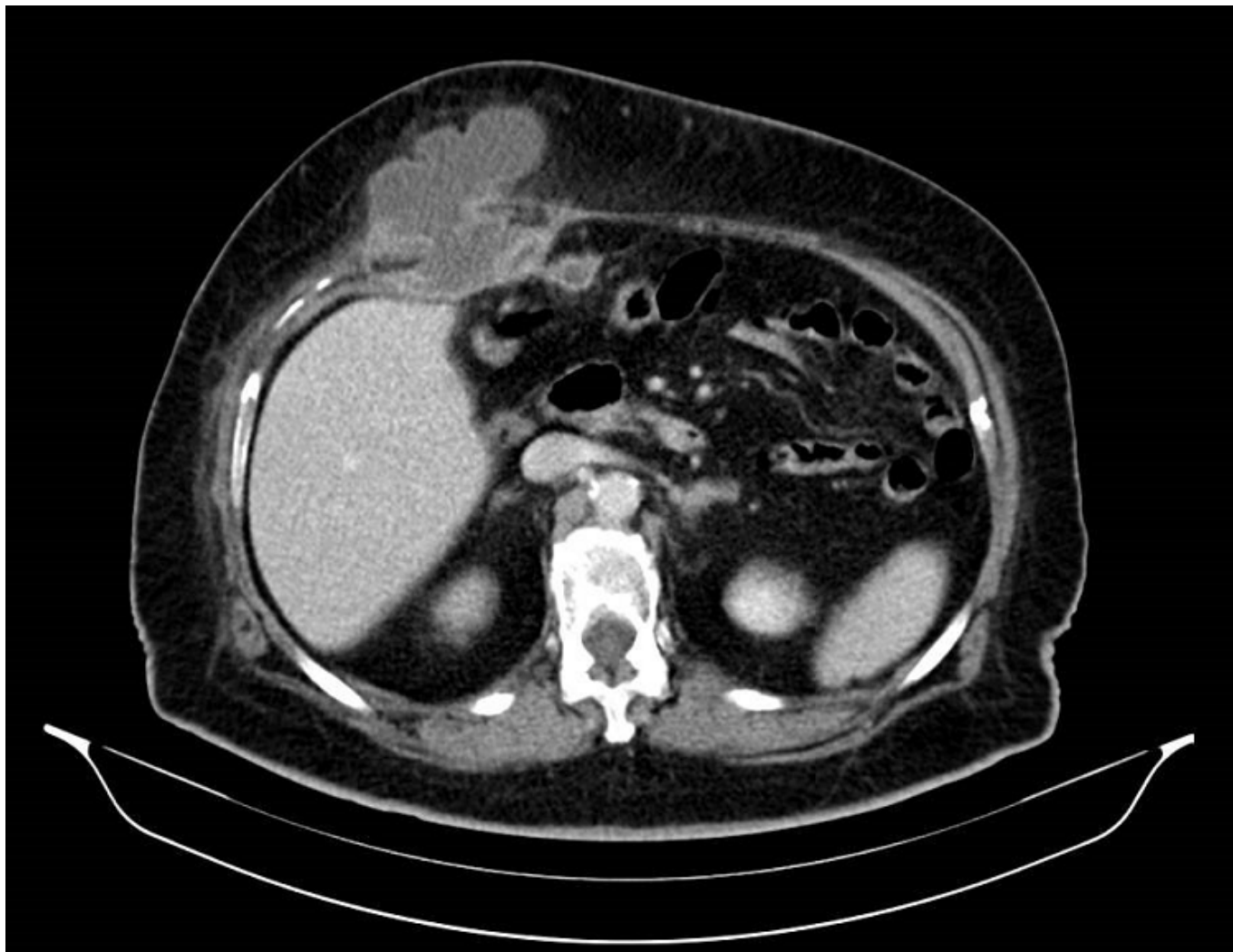
Ortega Martínez, Almudena; Tapia Durán, Nuria; Monje Salazar, Cristina; Buendía Peña, Emilio Antonio; Ocaña Wilhelmi, Luis Tomás

Hospital Clínico Universitario Virgen de la Victoria, Málaga.

Resumen

Introducción: La colecistectomía laparoscópica es el tratamiento de elección de la colelitiasis sintomática. El abordaje laparoscópico presenta múltiples ventajas frente al abordaje laparotómico convencional. Sin embargo, es frecuente la perforación accidental de la vesícula biliar con salida de bilis y cálculos durante la laparoscopia. Las complicaciones por cálculos intraperitoneales son poco frecuentes, aunque en ocasiones pueden conllevar consecuencias graves. La laparoscopia ofrece menor dolor posoperatorio, reducción de la hospitalización, recuperación más rápida y mejores resultados estéticos. La tasa de complicaciones generales también es menor, aunque la lesión de la vía biliar y la infección intraabdominal por cálculos abandonados en la cavidad peritoneal son más frecuentes en esta vía de abordaje. La tomografía computarizada (TC) es la prueba diagnóstica más sensible para detectar estas complicaciones. El mejor tratamiento es la prevención, evitando el abandono de los cálculos en la cavidad abdominal, es muy importante reflejar en el informe quirúrgico la salida de cálculos al interior de la cavidad abdominal, con el fin de un diagnóstico precoz.

Caso clínico: Paciente de 80 años, intervenida de colecistectomía laparoscópica urgente por colecistitis aguda litiásica. Durante la disección de la vesícula se produce apertura accidental de la misma por encontrarse los tejidos muy inflamados. Se produce salida de bilis y algunas litiasis a cavidad abdominal. Se realiza lavado y se recuperan los cálculos. La paciente evoluciona favorablemente y es dada de alta al 5º día posoperatorio. Un año después de la cirugía la paciente acude a urgencias por dolor abdominal a nivel de hipocondrio derecho y supraumbilical. A la exploración presenta tumoración de partes blandas en ambas localizaciones, con signos inflamatorios, eritematosa y muy dolorosa a la palpación. Se realiza analítica de sangre en la que se aprecia elevación de reactantes de fase aguda. Se indica realización de TC de abdomen observando tres colecciones hipodensas, dos de ellas de 7 cm de diámetro a nivel subcostal derecho y supraumbilical, coincidiendo con los puertos de laparoscopia. Se realiza drenaje de las colecciones bajo anestesia local apreciándose salida de material purulento junto con material litiásico a través de las incisiones realizadas. Se toma muestra para cultivo y se analiza el material obtenido confirmando que se trata de litiasis biliares. La paciente continúa con curas de las heridas y con antibioterapia dirigida hasta resolución de las colecciones residuales.



Discusión: La colecistectomía laparoscópica es un procedimiento frecuente y seguro para el manejo de la colelitiasis y sus complicaciones. Sin embargo, son múltiples las publicaciones que describen la aparición, aunque infrecuente, de complicaciones tales como la formación de abscesos con o sin fistulización a la pared abdominal, adherencias, obstrucción o perforación intestinal, tras la apertura accidental de la vesícula y el abandono de cálculos en cavidad abdominal. Estas complicaciones suelen presentarse tras un largo período de latencia y más frecuentemente en presencia de bilis infectada, múltiples cálculos (> 15) o un tamaño superior a 1,5 cm. Debe realizarse el máximo esfuerzo para recuperar por vía laparoscópica los cálculos vertidos a la cavidad peritoneal, reservando la conversión a laparotomía para casos seleccionados