



Cirugía Española

www.elsevier.es/cirugia



P-536 - ABSCESO PERIESTOMAL COMO PRESENTACIÓN DE RECURRENCIA DE DIVERTICULITIS AGUDA

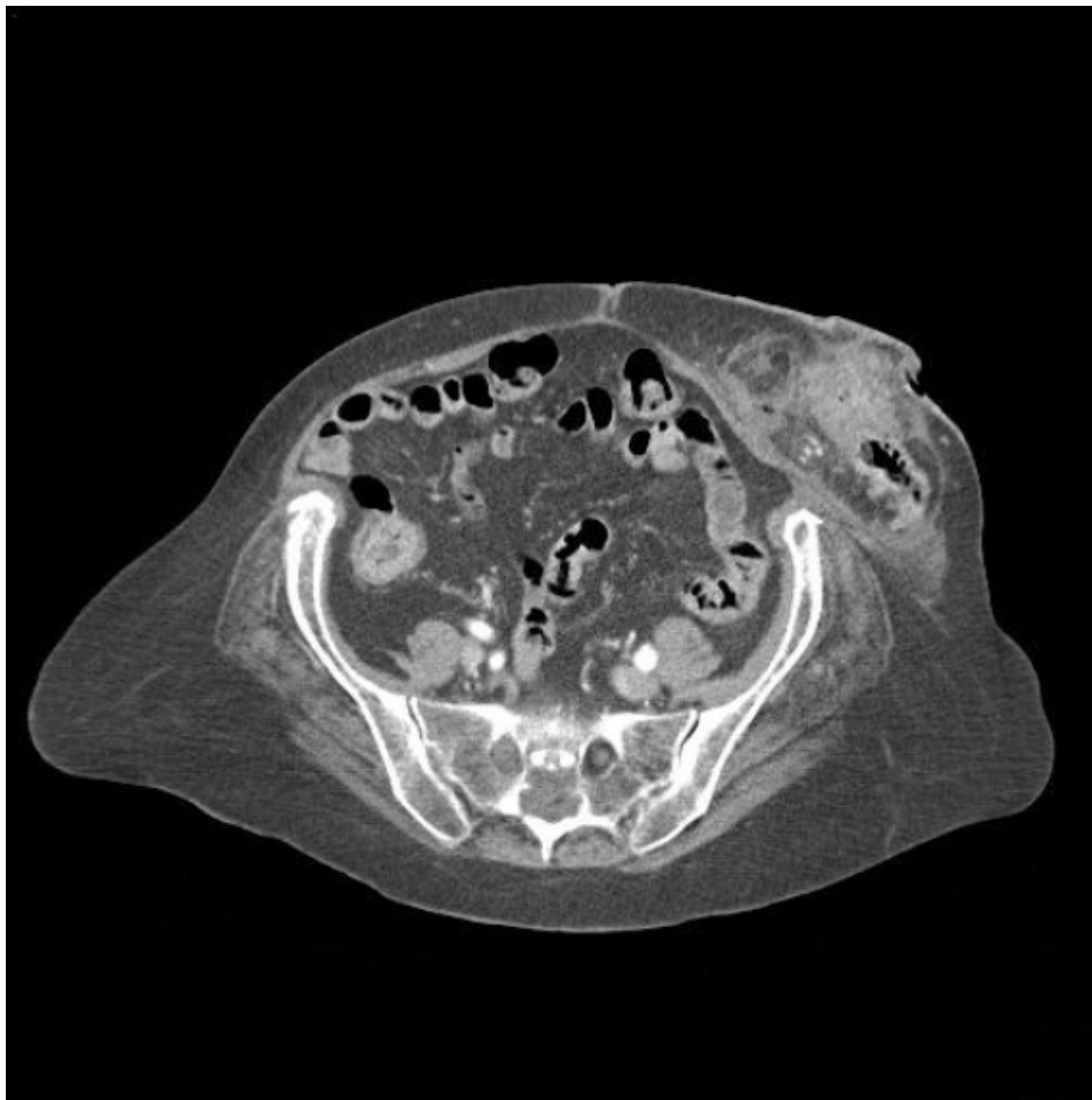
Vargas Cascón, Esperanza Macarena; Correa Bonito, Alba; Nonnemacher San Julián, Andrea; Oliver García, Luis; Moreno Peñuelas, Sofía; El Haddad Jaouchi, Ginamar; Alarcón González, María Isabel

Hospital Virgen del Puerto, Plasencia.

Resumen

Objetivos: La diverticulitis aguda es una patología altamente prevalente en nuestra sociedad y un número no desdeñable de casos precisa una intervención quirúrgica urgente que conlleva la realización de un estoma terminal. Durante la intervención es muy importante asegurar que el segmento de colon afectado por los divertículos quede resecado, de no hacerlo, la persistencia de divertículos en el segmento de colon presente en el estoma terminal puede presentar un nuevo episodio de diverticulitis aguda.

Caso clínico: Presentamos el caso de un mujer de 77 años con antecedentes de miastenia gravis y portadora de válvula protésica mitral por valvulopatía reumática. intervenida de urgencia cuatro años antes por diverticulitis aguda Hinchey IV, precisando la realización de colostomía terminal. La paciente acudió a urgencias por dolor, inflamación, tumoración y aumento de la temperatura local a nivel periestomal, asociando náuseas y vómitos. En la exploración física se objetiva tumoración en la región medial al estoma con cambios en la coloración cutánea a dicho nivel, compatible con una hernia paraestomal complicada. En la analítica se objetivó leucocitosis y neutrofilia. Ante la sospecha diagnóstica de hernia paraestomal encarcerada complicada se realizó una tomografía computarizada (TC) en la que se observó diverticulitis aguda Hinchey Ib (fig.), iniciándose tratamiento antibioterápico con piperacilina/tazobactam. La paciente continúa con elevación de reactantes de fase aguda en la analítica y con signos clínicos de persistencia de la infección, se realiza nueva TC, en la que se objetiva crecimiento del absceso periestomal a pesar de tratamiento antibiótico empírico. Se realiza drenaje percutáneo de la colección con salida de material fecaloideo y antibioterapia dirigida a los microorganismos que se aíslan en el cultivo del mismo. Posteriormente, de forma diferida, se interviene a la paciente de forma programada para la realización de resección colónica del segmento afectado y reparación de la eventración periestomal, siendo dada de alta a la semana de la intervención. A pesar de la alta incidencia de diverticulitis y el elevado número de pacientes portadores de un estoma posquirúrgico, en contadas ocasiones se producen nuevos episodios de diverticulitis complicada a nivel del estoma y hasta la fecha muy pocos casos han sido publicados.



Discusión: La recurrencia de un cuadro de diverticulitis aguda tras una intervención quirúrgica oscila entre el 3% y el 8% y dentro de este reducido grupo de pacientes, la aparición de un episodio en un paciente ya portador de una colostomía terminal es muy infrecuente, con muy pocos casos publicados en la bibliografía. El principal diagnóstico diferencial a tener en cuenta es la eventración periestomal encarcerada, por lo que la TC resulta indispensable. El tratamiento de esta complicación puede realizarse de manera conservadora con antibióticos de amplio espectro y drenaje percutáneo en el caso de complicación, requiriendo la resección del segmento de colon afectado si la clínica no remite o progresa. Es importante tener en cuenta la aparición de signos de gravedad que indiquen una progresión a fascitis necrotizante, que podrían comprometer la supervivencia del paciente.