



Cirugía Española



www.elsevier.es/cirugia

P-561 - ENCAPSULACIÓN PERITONEAL CONGÉNITA, UNA DESCONOCIDA CAUSA DE OBSTRUCCIÓN INTESTINAL

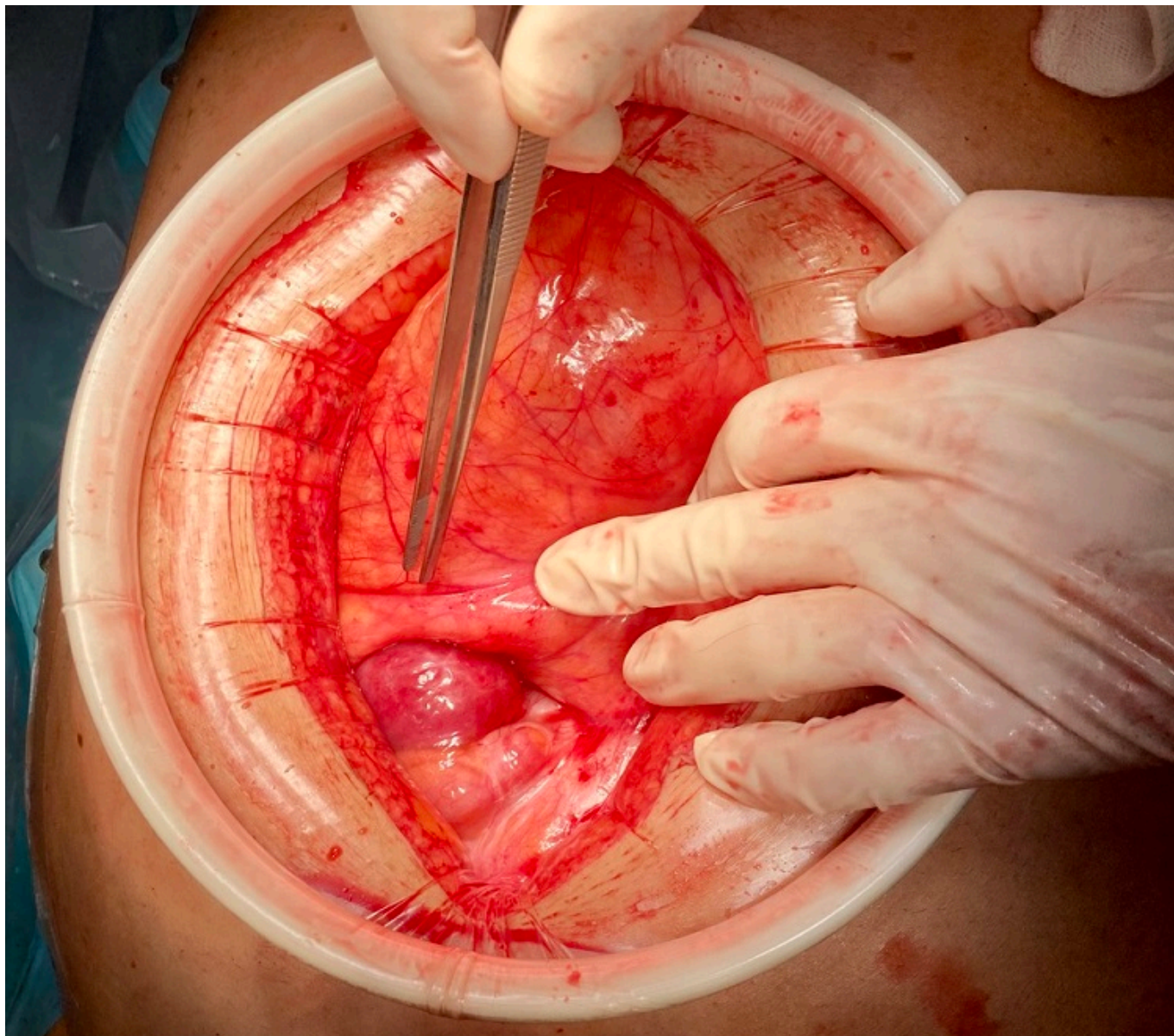
Dabán-López, Pablo; Gómez-Sánchez, Javier; Lendínez-Romero, Inmaculada; Forneiro-Pérez, Rocío; Vázquez-Medina, Laureano; Mirón-Pozo, Benito

Hospital Universitario de San Cecilio, Granada.

Resumen

Introducción: La encapsulación peritoneal congénita (EPC) es una malformación extremadamente infrecuente caracterizada por la presencia de una membrana peritoneal accesoria que engloba una porción variable de intestino delgado. Su diagnóstico clínico es difícil y en ocasiones requiere de pruebas de imagen e incluso de laparoscopias diagnósticas dada su ausencia de sintomatología. Sin embargo, puede ser causa de obstrucción intestinal, como ocurrió en el caso que describimos a continuación.

Caso clínico: Varón de 61 años sin antecedentes quirúrgicos que acudió a Urgencias por dolor abdominal cólico de 48 horas de evolución asociando náuseas y vómitos. Negaba fiebre, rectorragias o síndrome constitucional pero sí destacaban episodios de estreñimiento crónico en los últimos meses. La exploración mostraba un abdomen doloroso de forma difusa, más focalizado en fosa iliaca izquierda, donde se palpaba sensación de masa subyacente. Analíticamente presentaba una leve elevación de la proteína C reactiva y leucocitosis con desviación izquierda. La tomografía abdominal informaba de un patrón de suboclusión en un grupo de asas de íleon en relación con existencia de posibles bridas. Ante la persistencia de la clínica se decidió laparotomía exploradora en la que se evidenció una cubierta peritoneal que englobaba la práctica totalidad de las asas de intestino delgado con un asa de íleon herniada a través de un orificio de este saco y que condiciona una obstrucción y dilatación retrógrada. Tras la apertura de dicho saco y una adhesiolisis masiva de todo el paquete intestinal, se reseca el saco peritoneal enviándose a Anatomía Patológica. La evolución fue favorable, retomando la tolerancia oral al segundo día posoperatorio y siendo alta hospitalaria al sexto. Actualmente permanece asintomático, con una nueva tomografía de revisión tres meses después en la que no se observan alteraciones, y una colonoscopia anodina. El análisis patológico informó de membrana similar a saco herniario peritoneal con discreta inflamación crónica, descartándose malignidad.



Discusión: La EPC constituye una adhesión aberrante en el revestimiento peritoneal durante el desarrollo fetal del intestino delgado en la 8-10 semana de gestación. Presenta mayor prevalencia en varones (5:3) con dos picos de edad, a los 20-30 años y los 60-70 años. Hasta dos tercios de los pacientes presentan dolor abdominal como síntoma más frecuente, probablemente secundario a cuadros subagudos de obstrucción intestinal. Una distensión abdominal fija y asimétrica y diferentes consistencias en la palpación abdominal son las características clínicas más específicas de este cuadro. La EPC solo se detecta por tomografía en un 40% de los casos, por lo que la mayoría de los pacientes son sometidos a una laparotomía que confirma el diagnóstico. Su anatomía patológica reporta características histológicas similares al peritoneo. El tratamiento de la EPC incluye una optimización médica y, en los casos que debuta como obstrucción, un tratamiento quirúrgico que implica una laparotomía exploradora con peritonectomía parcial, adhesiolisis intestinal y resección parcial o global de la encapsulación. Su pronóstico, si se sigue un tratamiento quirúrgico precoz, es excelente. Concluimos que la encapsulación peritoneal debe ser una patología a considerar en el diagnóstico diferencial de cuadros obstructivos sin causa evidente.