



Cirugía Española



www.elsevier.es/cirugia

P-563 - *ENTEROBIUS VERMICULARIS* COMO CAUSA DE PLASTRÓN APENDICULAR

Pérez Reyes, María¹; Aranda Narváez, José Manuel¹; Romacho López, Laura¹; Titos García, Alberto¹; Mirón Fernández, Irene²; Santoyo Santoyo, Julio¹

¹Hospital Regional Universitario de Málaga, Málaga; ²Hospital Regional Universitario Carlos Haya, Málaga.

Resumen

Introducción: La apendicitis aguda es una de las causas más comunes de abdomen agudo y una de las indicaciones más frecuentes de cirugía abdominal urgente. La obstrucción por parásitos es una causa poco frecuente de apendicitis.

Caso clínico: Presentamos un paciente varón de 45 años sin antecedentes personales de interés. Acudió a urgencias en septiembre por dolor abdominal de tres semanas de evolución en fosa iliaca derecha (FID). Se realizó TAC abdominal informado como plastrón apendicular. Se decidió ingreso con tratamiento antibiótico y vigilancia. A la semana se repitió el TAC, objetivando buena evolución radiológica. Fue dado de alta a los diez días dada la favorable evolución clínica y analítica. Se realizó colonoscopia de forma ambulatoria que fue normal. En octubre fue valorado en consulta externa y se incluyó en lista de espera quirúrgica para realización de apendicectomía de intervalo. En diciembre acude de nuevo a urgencia por reagudización de dolor abdominal de 48 horas de evolución en FID-hipogastrio con aumento progresivo en las últimas horas. Asociando febrícula de 37,5 °C. En la exploración presentaba el abdomen doloroso en FID, Blumberg positivo. En la analítica destacaba 12.550 leucocitos/mm³ con PCR 16,6 (mg/dL). Se realizó TAC abdominal (fig. a) objetivando plastrón inflamatorio de 48 × 31 mm con aumento de atenuación de la grasa mesentérica adyacente. Se ingresó se decidió intervención quirúrgica tras una semana de tratamiento antibiótico. El abordaje fue laparoscópico objetivando un apéndice cecal con base normal y punta engrosada englobada en un plastrón inflamatorio con íleon terminal, sin líquido libre. Tras liberar el plastrón se completó la apendicectomía radical englobando el mesoapéndice para posterior estudio. El posoperatorio fue favorable, siendo dado de alta a las 48 horas tras la cirugía. El resultado anatomopatológico (fig. b) informó un apéndice cecal con parasitación por oxiuro, en la zona distal presencia de un divertículo con lesión fibrosa circundante y reacción fibroinflamatoria periapendicular. Fue valorado en consulta externa de cirugía y enfermedades infecciosas, recomendando completar tratamiento médico con albendazol.

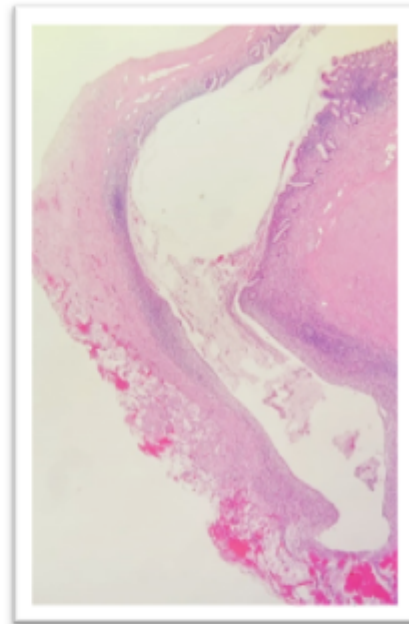
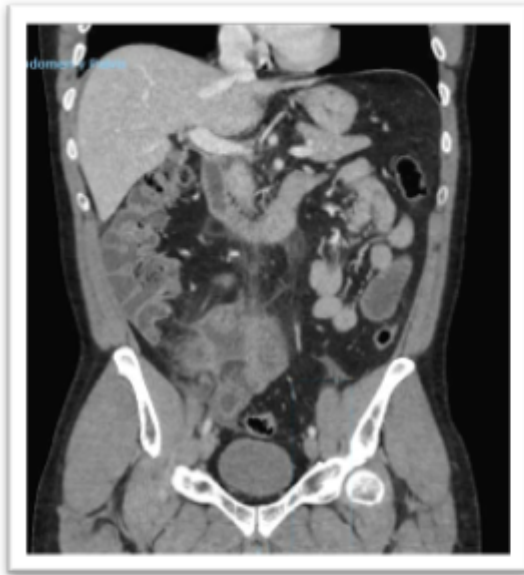

Fig. 1a TAC abdomen: Plastrón apendicular con apéndice cecal desestructurado, con cambios inflamatorios en la grasa adyacente y adenopatías de carácter reactivo. Colección de 4,6x3,5cm. Cambios inflamatorios en íleon por proximidad.

Fig. 1b Anatomía Patológica: Estructura diverticular de 5 mm de diámetro en la porción distal del apéndice con fibrosis periapendicular asociada. Al estudio microscópico de la pieza se identifica colonización por oxiuros.

Discusión: En pacientes con plastrón inflamatorio la opción de manejo no quirúrgico como primera línea de tratamiento es razonable, pues presenta menor morbilidad, no hay diferencias en la estancia media y muestra elevadas tasas de éxito tanto en niños como adultos (80-90%). En pacientes mayores a 40 años está recomendado realizar colonoscopia para descartar la presencia de un tumor apendicular o colónico. *Enterobius vermicularis* es un nematodo conocido como oxiuro, causante de la infección parasitaria más frecuente del tracto gastrointestinal. La relación casual con la apendicitis se observa en un 13% de los apéndices resecados. No obstante, la habilidad de estos parásitos en dañar la mucosa del apéndice es controvertida. La obstrucción por oxiuros es similar a la producida por fecalitos, y produce dolor localizado en FID, pero pocas veces lleva a la inflamación del mismo. La apendicectomía está justificada en casos de persistencia o recurrencia de síntomas como en nuestro paciente o también si existe apendicolito. En caso de parasitación, además de la apendicectomía se debe terminar la infestación con tratamiento posterior con antiparasitarios ya sea albendazol o mebendazol.