



# Cirugía Española



[www.elsevier.es/cirugia](http://www.elsevier.es/cirugia)

## P-579 - HEMATOMA MASIVO DEL MÚSCULO PSOAS POR INFECCIÓN SARS-COV-2

Conde Inarejos, Belén; Miota de Llama, Jose Ignacio; Valero Liñán, Antonio Serafín; González Masiá, Jose Antonio; Aguila Zurita, Carlos David; García Pérez, Cristina; Lisón Jiménez, Patricia; Abad Martínez, María

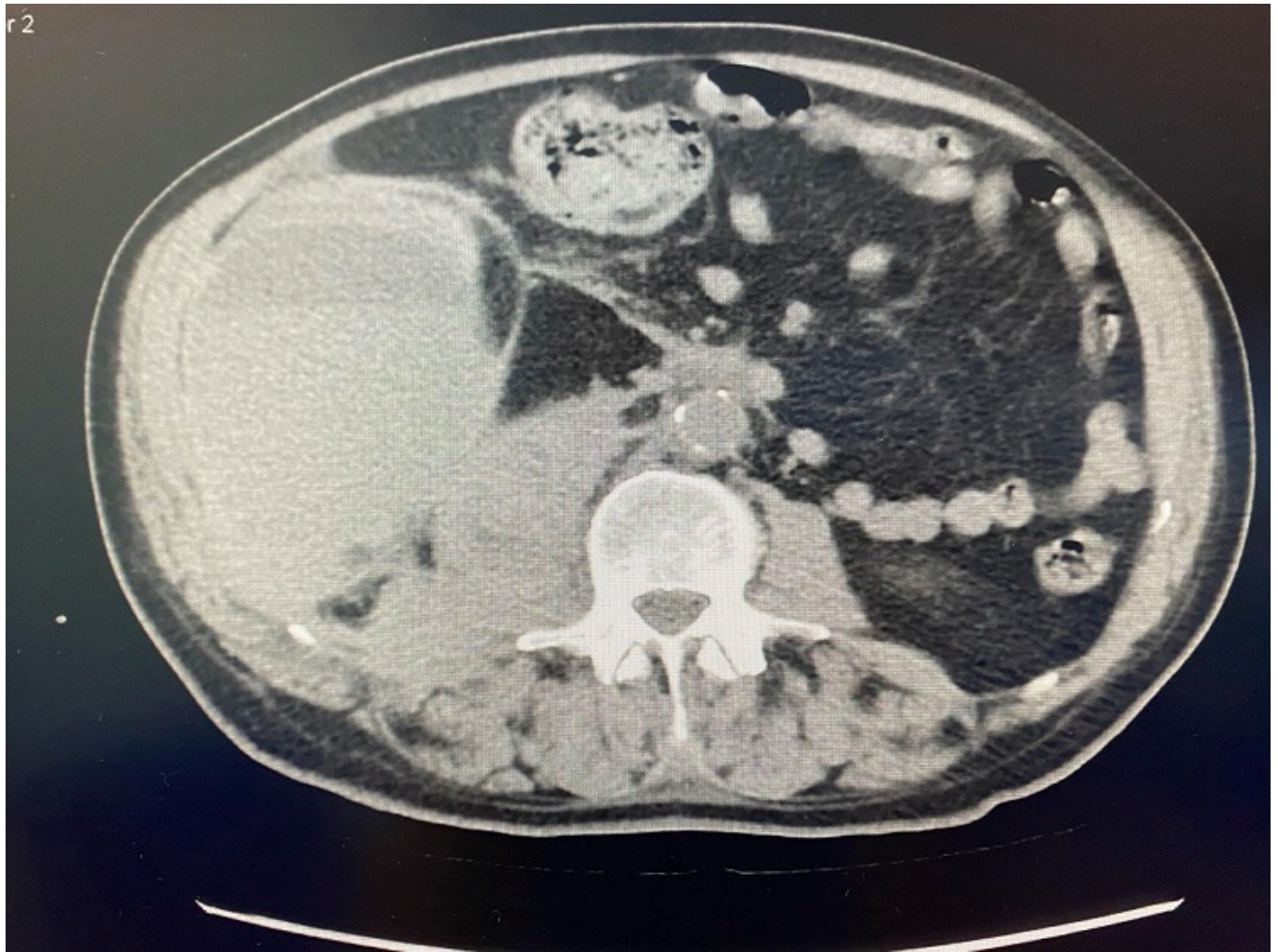
Hospital General Universitario de Albacete, Albacete.

### Resumen

**Objetivos:** Los hematomas intramusculares en el músculo psoas son raros y ocurren como consecuencia de un traumatismo, etiología iatrogénica durante la cirugía lumbar, el uso de anticoagulantes o trastornos de la coagulación (coagulación intravascular diseminada, hemofilia, etc.). La incidencia de hematomas espontáneos del músculo psoas ha aumentado durante la pandemia por SARS-CoV-2 como resultado del uso de agentes anticoagulantes.

**Caso clínico:** Presentamos el caso de un varón de 70 años, sin AP de interés, ingresado en UCI por neumonía bilateral por COVID-19. Estaba en tratamiento con heparina de bajo peso molecular a dosis anticoagulantes. Durante el ingreso, presentó anemia diaria a pesar de la trasfusión de hemoderivados. Al quinto día, comenzó con inestabilidad hemodinámica y dolor abdominal. En la tomografía computarizada (TC), se visualizaba aumento del grosor del músculo psoas derecho con gran hematoma adyacente de  $9,3 \times 11,8 \times 18,3$  cm con focos hemorrágicos activos, que desplazaba riñón derecho y colon ascendente. Tras estabilización hemodinámica, contactamos con Radiología Vasculosa Intervencionista, quienes realizaron arteriografía selectiva de arteria hipogástrica e iliolumbar y glúteas, identificando extravasaciones de contraste dependientes de ramas de fino calibre de todas ellas, por lo que realizaron embolización de las mismas, consiguiendo controlar dicho sangrado. Posteriormente, el paciente evolucionó de forma favorable, siendo dado de alta a Planta al 11º día de ingreso en UCI. Los hematomas del músculo psoas son raros, con una incidencia del 0,1% al 0,6%. Suelen ser unilaterales, siendo muy poco frecuentes los bilaterales. Generalmente ocurren como resultado de un traumatismo y enfermedades hematológicas subyacentes; sin embargo, durante la pandemia por COVID-19 hemos observado un aumento en la frecuencia de esta complicación, resultado del uso de anticoagulantes profilácticos, recomendados para reducir el riesgo trombótico que presentan estos pacientes críticamente enfermos, ya que tienen un mayor riesgo de desarrollar un estado de hipercoagulabilidad debido a cambios hemostáticos directamente relacionados con la infección por SARS-CoV-2 o con la consecuencia de la tormenta de citocinas. Las lesiones del músculo psoas suelen presentarse con síntomas inespecíficos o de progresión lenta debido a su localización retrofascial. La hipoestesia de las extremidades inferiores, el dolor provocado por la rotación femoral, la hipovolemia y la anemia son los síntomas y signos más comunes. Puede ocurrir equimosis en el área periumbilical (signo de Cullen) o en los flancos (signo de Gray-Turner). La técnica diagnóstica de elección es la TC por su rapidez y accesibilidad, aunque la resonancia magnética (RM) es una opción más sensible. El tratamiento definitivo del hematoma iliopsoas no está bien establecido, dependerá de la velocidad de aparición, momento del diagnóstico,

volumen del hematoma, causa y grado de deterioro neurológico.



**Discusión:** Dadas las indicaciones para prescribir terapia anticoagulante en COVID-19 y la falta de evidencias sólidas sobre la dosis y duración óptimas, es importante conocer el hematoma del psoasíaco como una complicación potencialmente grave en pacientes hospitalizados por COVID-19. La mayoría se resuelve espontáneamente sin complicaciones clínicas si el hematoma no es grande o no comprime estructuras importantes.