



P-678 - TORSIÓN MESENTÉRICA COMPLETA COMO COMPLICACIÓN POSQUIRÚRGICA TEMPRANA. REPORTE DE UN CASO

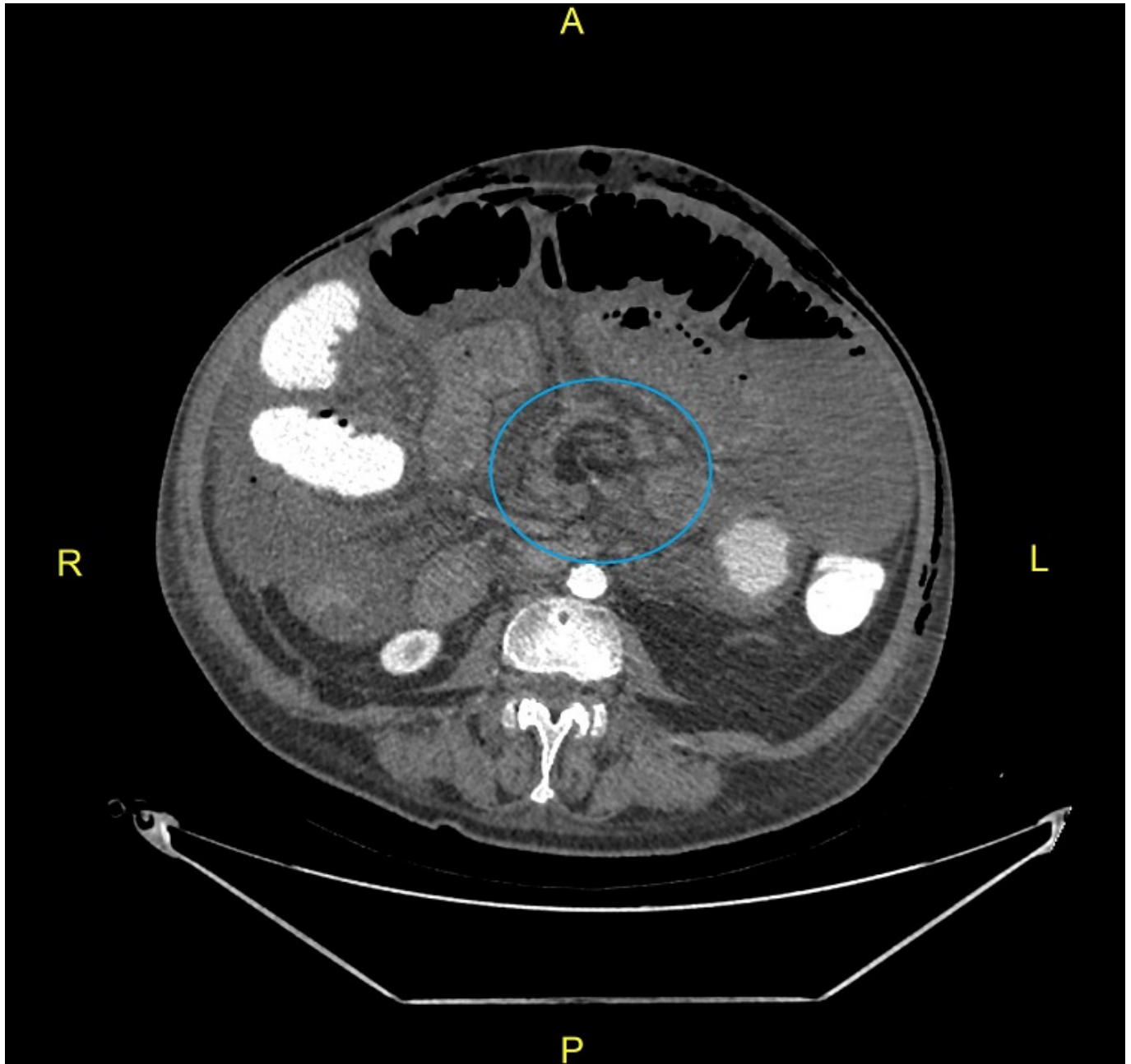
Martí Aguado, Carmen; Ridaura Capellino, Núria; Cutillas Abellán, Jose; Tusa, Claudio; Aguiriano Casanova, María del Mar; Montesinos Meliá, Carmen; Martínez Ballester, María Luisa; Seguí Gregori, Jesús

Hospital Francesc de Borja, Gandía.

Resumen

Introducción: El vólvulo de intestino delgado (VID) es una causa infrecuente de abdomen agudo en el adulto, siendo incluso más atípico en pacientes sin factor predisponente. Este consiste en la torsión anormal del intestino delgado (ID) sobre el eje de su propio mesenterio, provocando una obstrucción mecánica intestinal y oclusión de los vasos mesentéricos con isquemia intestinal y finalmente necrosis. Presentamos un caso de torsión mesentérica completa tras Valsalva forzado durante esfuerzo defecatorio que se resolvió mediante laparotomía exploradora urgente y destorsión del mesenterio.

Caso clínico: Paciente varón de 68 años sin antecedentes de interés, intervenido de manera programada por tumor neuroendocrino ileal con múltiples metástasis hepáticas milimétricas, realizándose hemicolectomía derecha laparoscópica con anastomosis ileocólica. El paciente presenta una buena evolución posoperatoria reiniciando dieta tolerancia y tránsito intestinal. Sin embargo, el 5º día posoperatorio, tras realizar Valsalva forzado durante esfuerzo deposicional presenta cuadro de dolor abdominal intenso acompañado de inestabilidad hemodinámica. Se solicitó tomografía computarizada (TC) urgente para descartar complicaciones quirúrgicas evidenciándose dilatación de asas intestinales con signos de sufrimiento (isquemia intestinal) por obstrucción de vasos mesentéricos superiores (imagen de remolino), sin signos sugestivos de dehiscencia anastomótica. Se indicó laparotomía exploradora urgente con hallazgos de torsión completa mesentérica con asas intestinales volvuladas dilatadas y con signos de sufrimiento pero sin llegar a isquemia establecida; la anastomosis ileocólica estaba íntegra. Se realizó destorsión del mesenterio y aplicación de suero fisiológico tibio, recuperando viabilidad del paquete intestinal. Tras la reintervención, se trasladó a la Unidad de Cuidados Intensivos donde presentó *shock* séptico inicial secundario a traslocación bacteriana. Presentó mejoría progresiva, pudiendo ser alta a planta en las primeras 72 horas y alta a domicilio al decimonoveno día de la primera cirugía.



Discusión: Los vólvulos intestinales, según su etiología, son primarios o secundarios dependiendo de si existe o no un defecto anatómico predisponente. En el caso de nuestro paciente, suponemos dicha volvulación vendría predispuesta por la importante pérdida de peso previa a la intervención y el consiguiente adelgazamiento y laxitud del mesenterio. La torsión mesentérica se presenta como un cuadro de abdomen agudo que generalmente se acompaña de alteración hemodinámica. El dolor abdominal es el síntoma más común y su intensidad no suele correlacionarse con la exploración física. La prueba diagnóstica de elección es la TC abdominal con contraste intravenoso, donde el signo del remolino es característico de torsión mesentérica. El manejo es siempre quirúrgico, sin existir tratamiento de elección aceptado, siendo el más frecuente el tratamiento quirúrgico conservador (destorsión mesentérica sin resección intestinal), como en nuestro caso, sin embargo, solo es posible ante ausencia de isquemia intestinal establecida y para ello es primordial el diagnóstico temprano. La mortalidad es del 9 al 35% y depende principalmente de la viabilidad intestinal. En conclusión, a pesar de que el VID es un diagnóstico poco frecuente, debe sospecharse en el paciente con abdomen agudo oclusivo con discordancia entre clínica y exploración. El diagnóstico precoz y la cirugía urgente son la clave para prevenir la necrosis intestinal y la morbimortalidad que ello conlleva.