



## P-719 - LIPOSARCOMA DESDIFERENCIADO DEL CORDÓN ESPERMÁTICO QUE SIMULA UNA HERNIA INGUINAL INCARCERADA

Lillo-García, Cristina; Caravaca, Iban; Lario Pérez, Sandra; Triguero Cánovas, Daniel; Oller Navarro, Inmaculada; Sánchez-Guillen, Luis; Barreras, Jose Antonio; Arroyo, Antonio

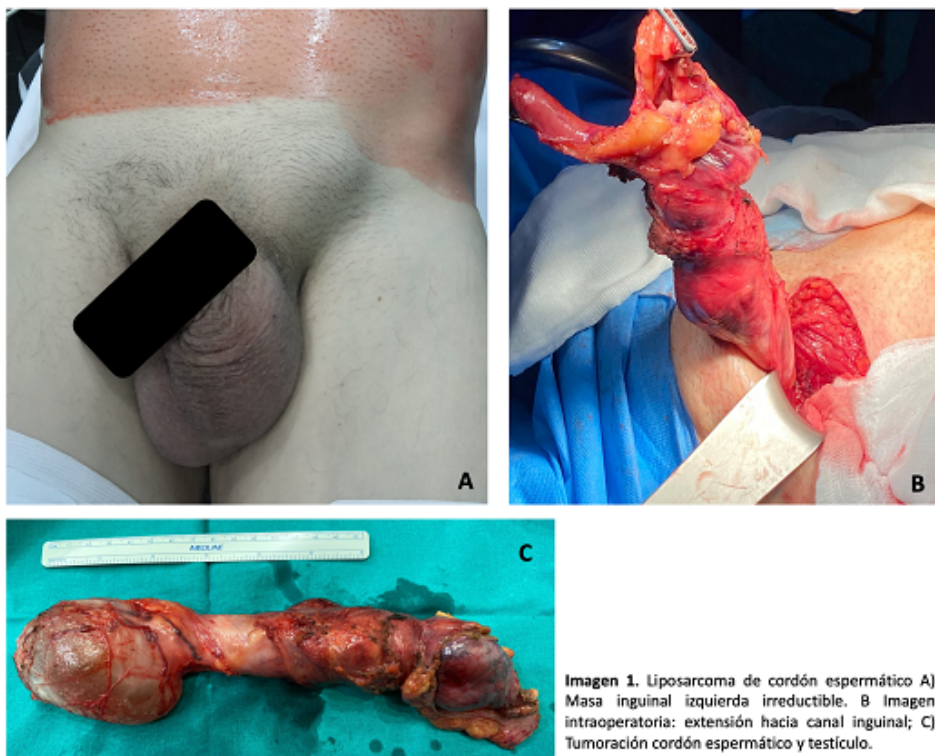
Hospital General Universitario, Elche.

### Resumen

**Introducción:** Los tumores paratesticulares malignos representan el 30% de los tumores de cordón espermático y de estos un 90% son sarcomas. El diagnóstico es difícil y a menudo se confunden con hernias inguinales. A continuación, presentamos el caso de un paciente que consultó por hernia inguinal incarcerada que condicionó una orquiectomía radical.

**Caso clínico:** Varón de 69 años que consulta por masa inguinal izquierda no reductible, dolorosa y con aumento progresivo de tamaño de 2 meses de evolución. Se realiza ecografía y TC abdominopélvico, con hallazgos de hernia inguinoescrotal izquierda conteniendo masa sólida heterogénea de 5,2cm de eje mayor e identificando 2 nódulos sólidos de similares características en el espacio grasa prevesical. Se completa el estudio con PET-TC, que muestra masa inguinal izquierda descrita y nódulos prevesicales de características metabólicas malignas y se decide intervención quirúrgica. Durante la intervención se evidencia tumoración con extensión craneal a través de canal inguinal, que depende del cordón espermático, con grasa prevesical indurada sin claros nódulos y sin afectación de estructuras intraabdominales. Se realiza orquiectomía radical izquierda y resección de la grasa prevesical, con hernioplastia inguinal. El estudio anatomopatológico muestra hallazgos de sarcoma fusocelular de cordón espermático compatible con liposarcoma desdiferenciado con implantes prevesicales y márgenes proximales afectos (R1). Al mes, presenta en TC persistencia de implantes prevesicales sospechosos de malignidad. Se descarta radioterapia dado el importante volumen tumoral a tratar y se inicia tratamiento quimioterápico. A pesar de tratamiento oncológico, el paciente presenta al año progresión perivesical, ganglionar iliaco y por contigüidad hacia estructuras óseas pélvicas. El liposarcoma es un tumor mesenquimal maligno de tejido adiposo, cuyo diagnóstico es difícil y frecuentemente se hace de forma incidental. De los tumores paratesticulares malignos el liposarcoma supone el 3-7%. En la literatura hay publicados aproximadamente 200 casos de liposarcoma de cordón espermático, de los cuales solo 61 se presentaron simulando una hernia inguinal incarcerada. El tratamiento es quirúrgico y se debe realizar una orquiectomía radical con márgenes amplios, no estando indicado la resección del hemiescrotos si no hay afectación de la piel. La linfadenectomía inguinal no está indicada ya que la vía de diseminación principal es por contigüidad. Además, hay que tener en cuenta que son tumores con alta tasa de recurrencia local (55-70%) y en ocasiones se puede recomendar la biopsia intraoperatoria de los bordes, de esta forma se intenta disminuir la recurrencia. En nuestro caso, los márgenes proximales estaban afectos, con persistencia al mes del tumor a nivel prevesical, lo cual condicionó iniciar la quimioterapia. Por

último, es controvertido el papel de la quimioterapia y la radioterapia como terapia adyuvante y no hay consenso en la literatura. Se recomienda en casos de márgenes afectos, ganglios positivos o tumores de alto grado.



**Conclusiones:** Los liposarcomas del cordón espermático son tumores poco frecuentes y su tratamiento principal es quirúrgico. Debido a que presentan alta tasa de recurrencia local, es importante la resección con márgenes amplios y el seguimiento estrecho a largo plazo.