



## P-052 - SÍNDROME DE *PINCH-OFF*: EL PROBLEMA DEL CATÉTER MIGRANTE. SERIE DE CASOS DEL COMPLEJO HOSPITALARIO DE MÉRIDA

Lima Lourinho Texeira de Abreu, Pedro Miguel; Hernández Sánchez, Adrián; Marco Continente, Cristina; Lindo Canchado, Juan José; Moreno Ballesteros, Marta; Nieto Soler, Antonio Adolfo; López Farias, Alberto; Delgado Martínez, Maria Erika

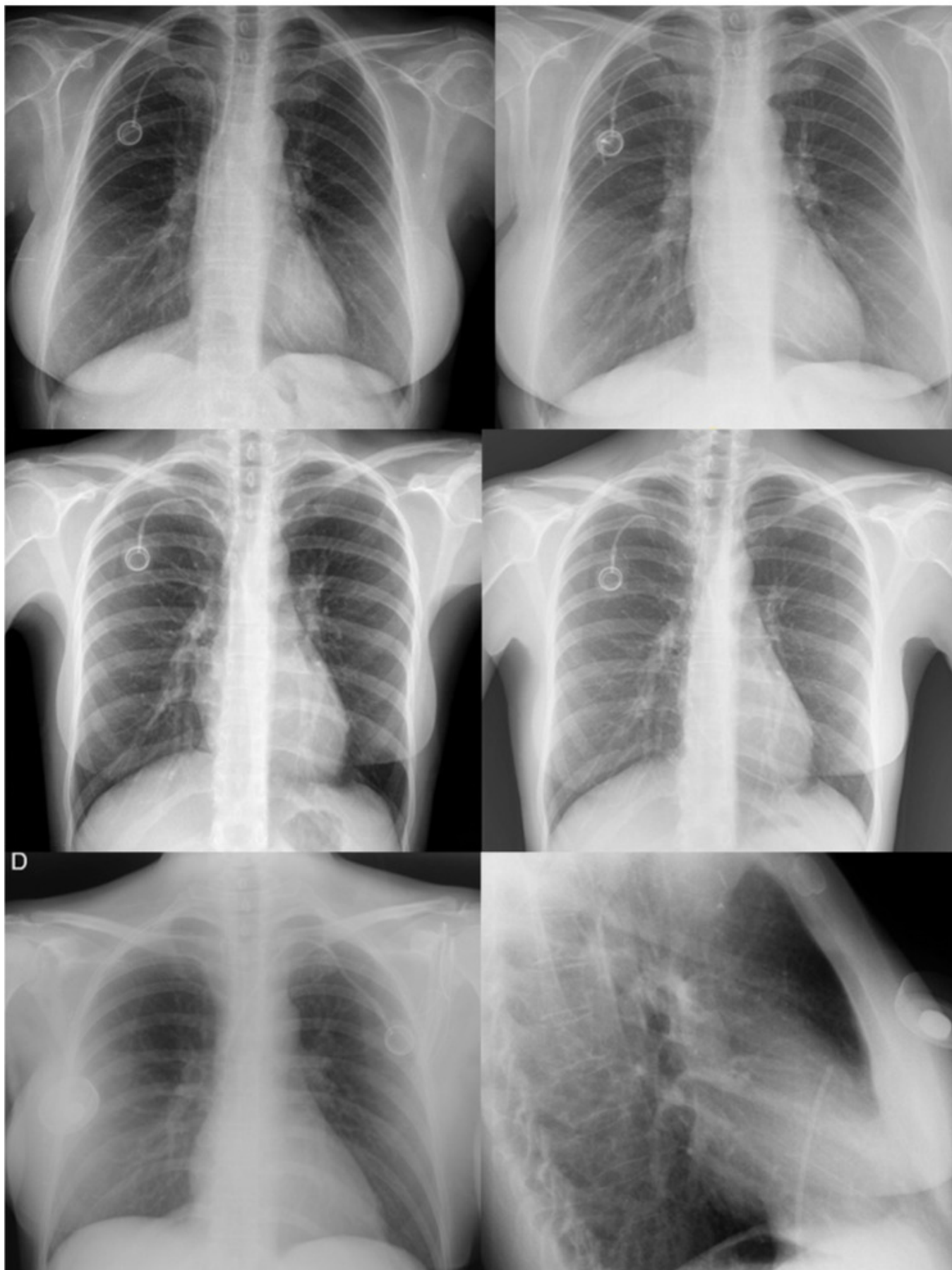
Hospital de Mérida, Mérida.

### Resumen

**Objetivos:** Describir los casos de "síndrome de *pinch off*" (SPO) detectados en el Complejo Hospitalario de Mérida, analizar factores de riesgo que justifiquen una vigilancia estrecha y proponer medidas de prevención.

**Métodos:** Se utilizó el programa informático JARA, recopilando los casos en los que se colocaron o recolocaron un reservorio subcutáneo (canalizando una vía venosa central), independientemente del motivo por los que se solicita la colocación de reservorio; El período estudiado es desde 1/1/2017 hasta 1/1/2023 (6 años). Se analizaron las complicaciones de cada caso, aunque en esta serie de casos se incide sobre el síndrome de *pinch-off* (síndrome de pinzamiento costoclavicular).

**Resultados:** Se intervinieron 282 pacientes, con una incidencia de ruptura de catéter en 4 pacientes. Los 4 pacientes son del sexo femenino, con edad promedio de 48 años; Se les colocó reservorio subcutáneo canalizando la vena subclavia (2 casos la subclavia derecha, 2 casos la subclavia izquierda), para terapia sistémica adyuvante por cáncer de mama izquierda en 2 pacientes, cáncer de mama derecha en 1 y cáncer de ovario en otra. Se detectaron las rupturas de catéter tras realización de Radiografía AP Tórax. Considerando el orden cronológico de la colocación del reservorio: el 1º, 3º y 4º casos (1, 6, y 6 meses respectivamente tras la IQ) se estudiaron por sospecha de obstrucción, con mal funcionamiento del reservorio, sin otros signos o síntomas. En el 2º caso (11 meses tras IQ) se realiza la radiografía de tórax por dolor en zona del reservorio sin signos de infección. En todos los casos el catéter embolizado se halló en cavidades cardíacas derechas y precisó retirarse mediante cateterismo programado con acceso por vena femoral derecha, realizado por hemodinamistas; posteriormente se intervinieron (de forma programada) para retirada de reservorio y colocación de nuevo reservorio en la misma intervención.



**Conclusiones:** Se han recopilado adecuadamente los casos clínicos de “síndrome de *pinch-off*” detectados en el Complejo Hospitalario de Mérida, en el período seleccionado. Todos los casos se encuadran en los primeros 18 meses tras iniciar la actividad quirúrgica de colocación de reservorios en este hospital. Se comprueba la tendencia de que dicho síndrome sea más frecuente en pacientes

del género femenino (aunque sea una muestra reducida con posible sesgo de selección - la mayoría de los pacientes estudiados son del sexo femenino). El tiempo promedio de 6 meses tras la intervención para diagnóstico de SPO y la sintomatología referida por las pacientes (mal funcionamiento catéter) son similares a los resultados publicados en literatura, aunque también están descritas otras complicaciones graves asociadas a la embolización del catéter (arritmias, sepsis, tromboembolismo pulmonar), ausentes en este estudio. La canalización de otra vena central (idealmente vena yugular interna derecha) disminuye la probabilidad de sufrir este síndrome, que se debería realizar ecoguiada para evitar complicaciones mecánicas. No obstante, el acceso subclavio sigue siendo de elección por la comodidad para el paciente (comparando con la vena yugular interna), menor riesgo de infección (relativamente a vena femoral) y que permanece siempre distendida independientemente de las condiciones hemodinámicas del paciente.