



P-158 - CAUSTICACIÓN GRAVE DEBIDO A INTENTO AUTOLÍTICO MEDIANTE INGESTA DE LEJÍA. REVISIÓN Y ACTUALIZACIÓN DEL MANEJO

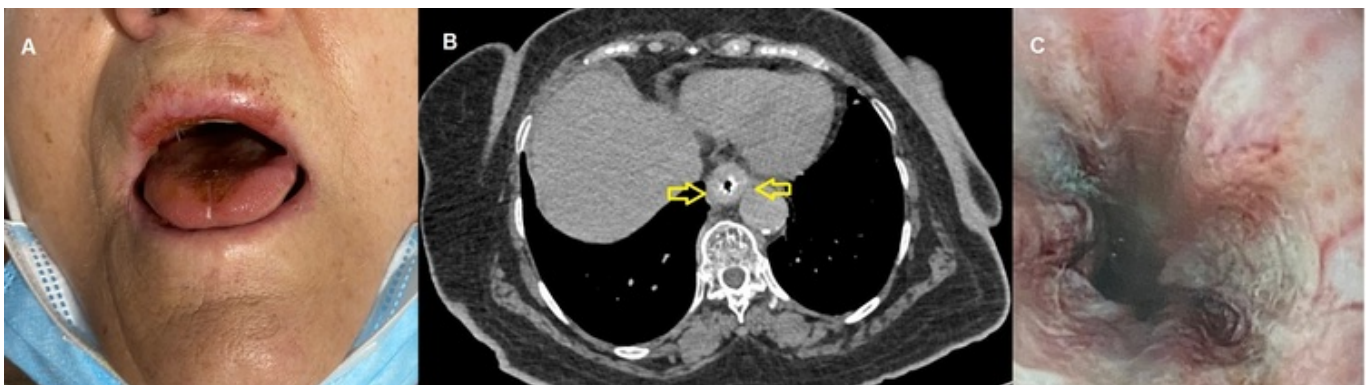
Rubio López, Laura; Dagnesses Fonseca, Javier Oscar; Benito Barbero, Silvia; Herrero Miron, Ainara; Drewniak Jakubowska, Justyna; Páramo Zunzunegui, Javier; Moral González, Maria; Menchero Sánchez, Arsenio

Hospital Universitario de Móstoles, Móstoles.

Resumen

Introducción: La causticación es una patología infrecuente pero potencialmente devastadora. Su baja incidencia se traduce en una ausencia de directrices terapéuticas basadas en la evidencia científica y en inexperiencia en su manejo por parte de los profesionales sanitarios.

Caso clínico: Mujer de 74 años, con antecedente de síndrome ansioso-depresivo, traída a Urgencias tras intento autolítico hace 12 horas mediante ingesta de lejía doméstica. A la exploración física se encuentra hemodinámicamente estable, presentando depapilación lingual y lesiones costrosas en labios (fig. A). Analíticamente destaca leucocitosis con neutrofilia y elevación de PCR. La TC de cuello-tórax-abdomen urgente evidencia edema esofágico (fig. B), sin extravasación de contraste oral. La fibroscopia detecta eritema y edema laríngeo pero con buen paso aéreo. La endoscopia digestiva alta (EDA), observa una mucosa esofágica con ulceraciones profundas y datos de necrosis predominantemente en esófago distal (fig. C). La UCI desestima ingreso en su unidad. Se decide monitorización de constantes vitales e inicio de tratamiento conservador mediante antibioterapia de amplio espectro, inhibidores de la bomba de protones y dieta absoluta con nutrición parenteral total (NPT). En las siguientes 24 horas la paciente comienza con estridor y sialorrea, reevaluándose la vía aérea mediante fibroscopia que evidencia un empeoramiento del edema epiglótico. Se decide iniciar corticoterapia intravenosa presentando rápida mejoría. A la semana del ingreso se realiza una reintroducción progresiva de la dieta oral sin incidencias. Al año del proceso la paciente se encuentra en seguimiento endoscópico y asintomática a nivel digestivo.



Discusión: Las estrategias diagnóstico-terapéuticas de las lesiones por causticación son variables y no consensuadas. Para la evaluación inicial, es de gran utilidad la TC ya que identifica a los pacientes con necrosis transmural, que requerirán cirugía urgente. En nuestro caso, la TC descartó perforación, pudiendo proceder a la realización de la EDA con seguridad. En pacientes con dificultad respiratoria, se debe realizar una fibroscopia para evaluar la necesidad de intubación. La EDA debe realizarse durante las primeras 24-48 horas, para valorar la extensión del daño esofagogástrico y guiar el manejo. En nuestra paciente, la EDA mostró lesiones de grado IIB-III A según Zargar, procediéndose a manejo conservador. No existe un consenso respecto al tratamiento farmacológico. Hay autores que limitan la antibioterapia a pacientes con sospecha de perforación, aunque otros defienden su uso profiláctico para evitar sobreinfecciones. El empleo de corticoides también es discutido. Hay autores que defienden el empleo de ciclos cortos de corticoides en pacientes con lesiones esofágicas grado IIB, ya que parece disminuir el riesgo de perforación y estenosis sin incrementar la inmunosupresión. En nuestro caso, se observó una clara mejoría con el inicio de corticoterapia. Se desconoce el momento óptimo para reanudar la alimentación oral. En general se reintroduce cuando los pacientes son capaces de deglutir sin dificultad, debiendo proporcionar soporte nutricional mediante NPT o enteral. Las complicaciones crónicas más preocupantes incluyen la formación de estenosis y la transformación maligna. Como conclusión, la evaluación y manejo de la ingesta de cáusticos es compleja, requiere de un enfoque multidisciplinar pero con escasa evidencia científica que lo fundamente.