



P-179 - LA CIRUGÍA COMO TRATAMIENTO ÚNICO DE UN TUMOR GIST GÁSTRICO GIGANTE RESISTENTE A IMATINIB: A PROPÓSITO DE UN CASO

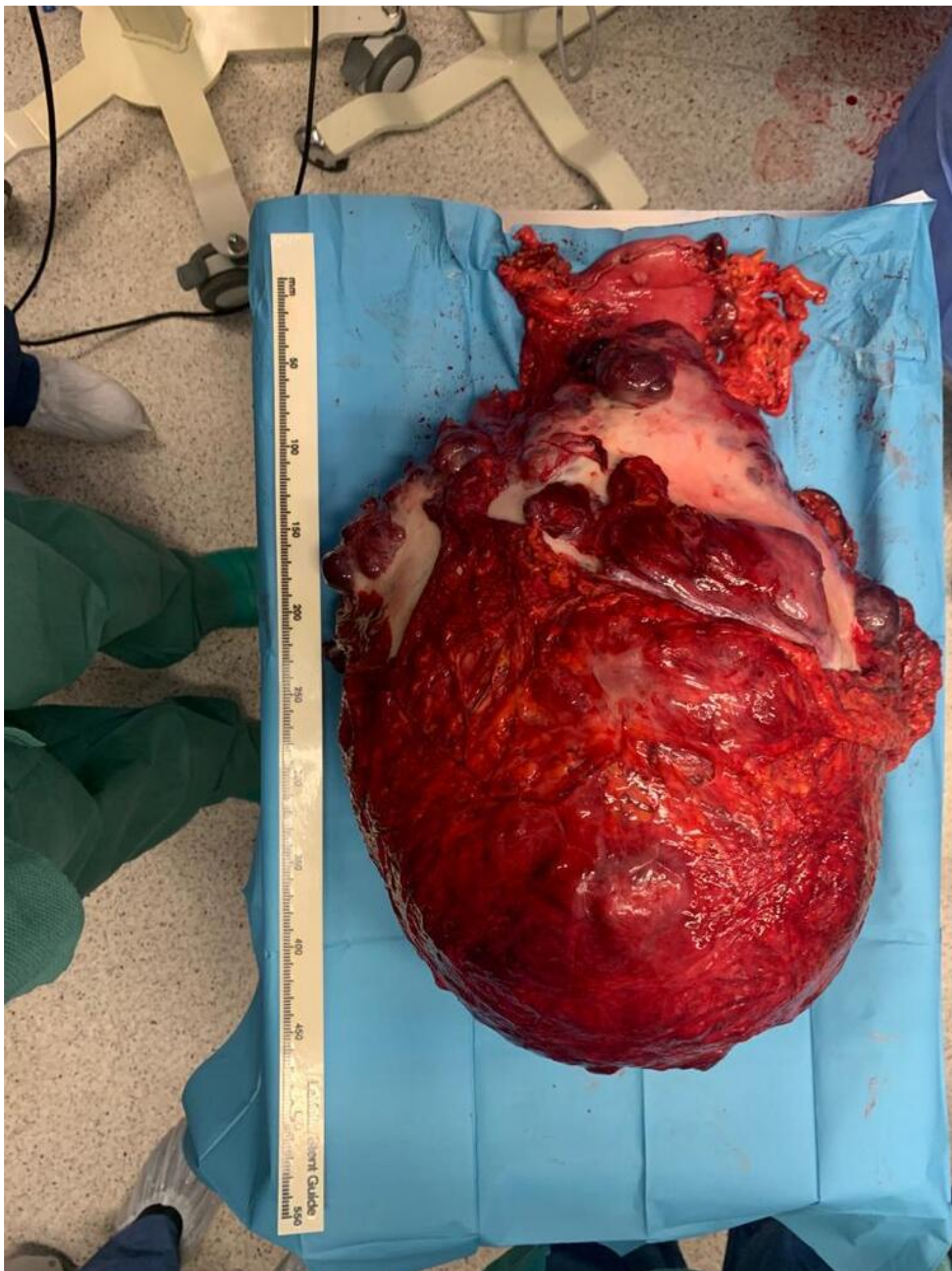
Vergara Morante, Teresa; Martínez Domínguez, Ana Patricia; Lendínez Romero, Inmaculada; Rodríguez Morillas, Diego; Mirón Pozo, Benito.

Hospital Universitario San Cecilio, Granada.

Resumen

Introducción: Los tumores estromales del tracto gastrointestinal (GIST) son neoplasias mesenquimales infrecuentes, potencialmente agresivas, que comprenden el 1-2% de los tumores gastrointestinales. Su localización más frecuente es gástrica (50-60%). La mayoría de estos tumores presentan mutaciones en los genes KIT, PDGFRA. Estas mutaciones actúan como diana para el inhibidor de tirosina-kinasa, Imatinib, durante el tratamiento adyuvante, presentando muy buenos resultados. Presentamos el caso de un tumor GIST de grandes dimensiones con una mutación genética resistente a Imatinib y el manejo realizado del mismo.

Caso clínico: Varón de 53 años, con distensión abdominal progresiva de seis meses de evolución, dolor abdominal leve y ausencia de síntomas obstructivos, aunque con limitación de la ingesta que ocasionó una pérdida ponderal de más de 20 kg. Se realiza TC que evidencia una gran masa intrabdominal, con unas dimensiones de 35 × 32 × 27 cm, necrosada en su interior y con realce heterogéneo y periférico, dependiente de la pared anterior antropilórica, informándose de GIST como primera posibilidad diagnóstica. El estudio de extensión fue negativo. Tras presentar en Comité Oncológico se decide intervenir quirúrgicamente. Se evidencia una masa polilobulada, hipervascularizada y con múltiples adherencias a estructuras adyacentes, dependiente de cara anterior de antro y parte del cuerpo gástrico. Se realiza disección cuidadosa de la lesión y gastrectomía parcial con reconstrucción en Y de Roux, con extracción en bloque de la pieza quirúrgica (fig.). El peso aproximado del tumor fue de 16 kg. Alta sin complicaciones. El resultado del estudio anatomopatológico categorizó la lesión como un tumor GIST pT4N0 con una mutación D842V positiva en el exón 18 del gen PDGFRA. En Comité Multidisciplinar se decide vigilancia estrecha sin neoadyuvancia según las recomendaciones actuales. A los seis meses, el paciente no presenta recidiva clínica ni radiológica de la enfermedad.



Discusión: En el esquema de tratamiento adyuvante con Imatinib de los tumores GIST, debe conocerse el estado de las mutaciones de KIT y PDGFRA. En tumores con una mutación positiva de KIT o una mutación positiva en PDGFRA con mutación negativa en D842V de su exón 18, está indicado el uso de Imatinib como fármaco adyuvante. Sin embargo, las mutaciones positivas en

D842V, que ocurren un 62% de los casos de PDGFRA positivo, confieren una resistencia significativa al imatinib. En estos casos, junto con aquellos en los cuales no hay mutación positiva de KIT y PDGFRA, la vigilancia estrecha posterior es la opción recomendada tras valoración en Comité Multidisciplinar. En los casos en los cuales no está indicado el uso de tratamiento adyuvante, como en nuestro caso, la cirugía R0 de los tumores GIST es uno de los principales factores pronósticos para estos pacientes. Cuando existen factores de riesgo de recurrencia, la vigilancia debe realizarse en un periodo de entre 5 y 10 años tras la cirugía. La cirugía R0 en tumores GIST es un factor pronóstico importante en pacientes con mutaciones desfavorables para el tratamiento adyuvante. Los casos dudosos o con factores de riesgo intermedios deberán ser valorados por un Comité Multidisciplinar de Tumores.