



P-184 - MANEJO ENDOSCÓPICO DE LA FÍSTULA DE LA ANASTOMOSIS ESOFAGOYEYUNAL EN UN HOSPITAL GENERAL DE ESPECIALIDADES

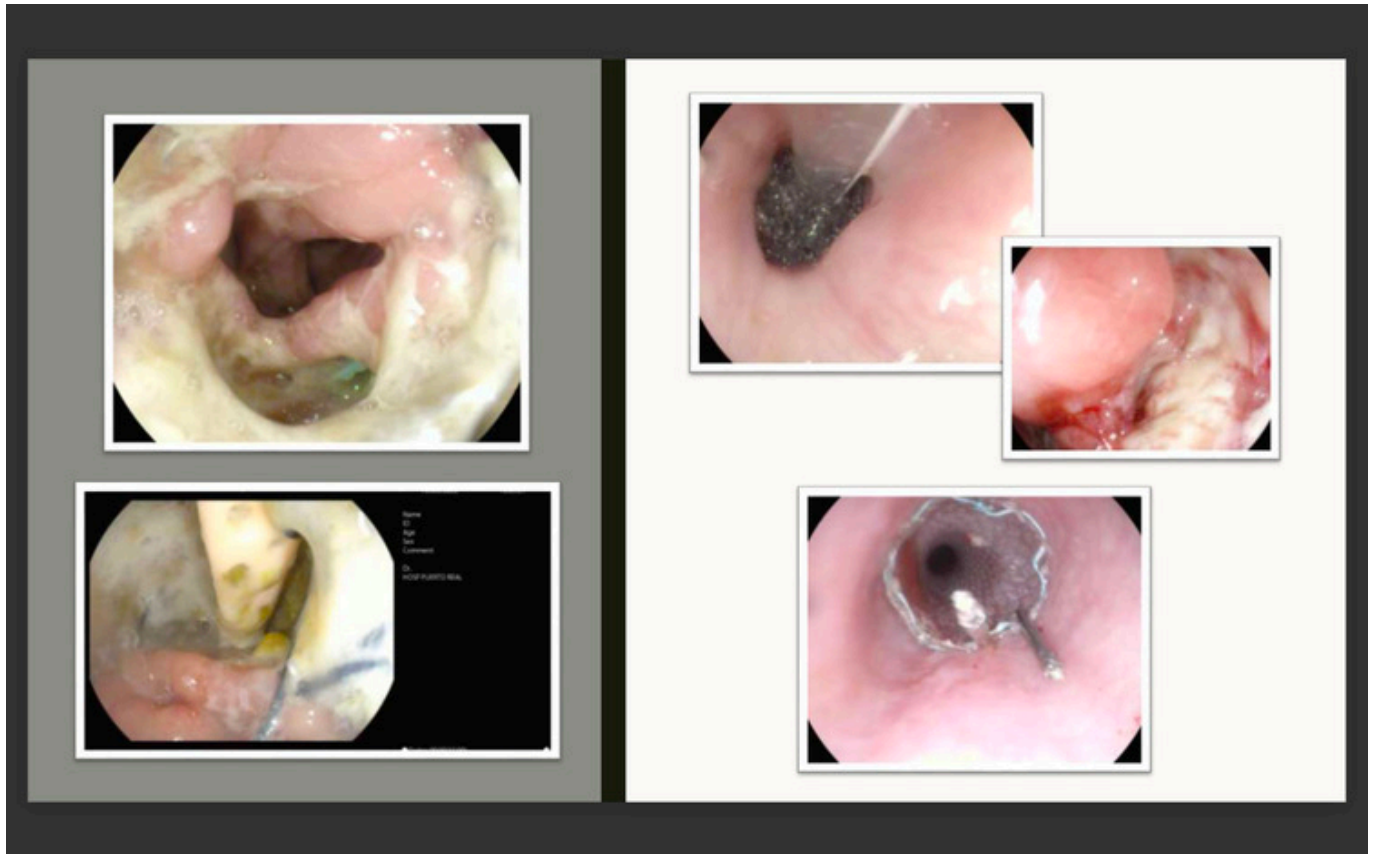
Mestre Ponce, Carmen; Arroyo Vélez, José Luis; Bernal Moreno, Diego Antonio; Marín Herrero, María Isabel; Barrionuevo Gálvez, Miguel; Murube Algarra, Carmen; Martínez Ruíz, Laura; Vega Ruíz, Vicente

Hospital Universitario de Puerto Real, Puerto Real.

Resumen

Introducción: La dehiscencia de la anastomosis esofagoyeyunal es una complicación grave y factor pronóstico independiente de menor supervivencia tras gastrectomía total, con una prevalencia de 2,1-14,6% y mortalidad de 0-50%. Los factores de riesgo son: > 65 años, malnutrición, pérdida de peso, IMC alto, HTA, Hb < 8 g/dL, AST elevada, leucocitosis, ascitis, cateterismo cardíaco, esplenectomía, esteroides, anastomosis a tensión, tiempo operatorio prolongado y experiencia quirúrgica. El manejo conservador (\pm drenaje percutáneo) es el más ampliamente aceptado para la DAEY, consistente en ayuno, antibioterapia y soporte nutricional. Las indicaciones de tratamiento mediante endoscopia digestiva alta están limitadas por el tamaño del defecto (< 2 cm o < 70% de circunferencia) y algunas técnicas son: pegamento, clips, OVESCO, prótesis, terapia de vacío, etc. El tratamiento quirúrgico se reserva para peritonitis generalizadas y fracaso del manejo conservador.

Casos clínicos: Varón (56 años, fumador) con adenocarcinoma de células en anillo de sello de cuerpo gástrico con extensión proximal. Al 6º DPO, DAEY (TAC: colección 25 mm) e intervención urgente (lavado + drenaje) por afectación clínica del paciente. Permanece con drenaje purulento y repercusión analítica, por lo que al 8º día posreintervención se realiza EGD con fuga de contraste. A las 48 horas, EDA demuestra DAEY < 50% de circunferencia, colocándose EsoSponge® que se recambia 4 días después. Nueva EDA a los 5 días, con granulación de cavidad (no se realiza tratamiento). Otras EDA a los 6 y 12 días, con persistencia de fístula y colocación de prótesis. Buena evolución y alta a las 72 horas. En EDA de revisión a las 4 semanas, prótesis migrada pero cierre completo del defecto. Mujer (73 años) con adenocarcinoma de curvatura menor gástrica. Al 3º DPO, DAEY (TAC: colección 41 mm) con manejo conservador inicial. Ante persistencia de anomalías analíticas y en drenaje, EDA al 12º DPO con dehiscencia de 40 mm y colocación de prótesis. Inicia tolerancia a las 24 horas y es dada de alta al 16º DPO. EDA a las 4 semanas que objetiva persistencia de fuga, colocándose nueva prótesis. 12 días después se retiran y se evidencia persistencia de fístula de 10 mm, que se resuelve con OVESCO. Hombre (75 años, hipertenso, dislipémico, anémico, exfumador) con adenocarcinoma de células en anillo de sello de cuerpo gástrico. Durante la intervención: hemorragia, shock hipovolémico y transfusión de hemoderivados. Al 9º DPO, DAEY (TAC: colección 46 mm) con manejo conservador inicial. EDA al 13º DPO con dehiscencia del 25%. 72 h después se coloca EsoSponge®. EDA de revisión a los 3 días, apreciándose mínima cavidad granulada (no se realiza tratamiento). Evolución lenta pero favorable, alta al 37º DPO.



Discusión: A falta de consenso, se plantea tratamiento endoscópico en fístulas de clase III. Las prótesis las resuelven en > 75% de los casos, siendo las principales complicaciones dolor y migración. Con OVESCO los resultados clínicos son satisfactorios entre 57-100%, con tasa de éxito inversamente proporcional al tiempo desde el diagnóstico. La terapia de vacío tiene buenos resultados en > 90% y pocas complicaciones, destacando estenosis de la anastomosis. Las distintas técnicas endoscópicas resultan efectivas, quedando demostrada la importancia de la colaboración entre cirujanos y hepatogastroenterólogos intervencionistas.