



## O-115 - PANCREATOGASTROSTOMÍA CON PARCHE SEROMUSCULAR GÁSTRICO EN ANASTOMOSIS DE MÁXIMO RIESGO DE FÍSTULA PANCREÁTICA TRAS DUODENOPANCREATECTOMÍA CEFÁLICA (GRUPO D DE LA ISGPS)

Ortega Martínez, Almudena; Roldán de la Rúa, Jorge Francisco; Hinojosa Arco, Luis Carlos; Gómez Pérez, Rocío; Mansilla Díaz, Sebastián; Suárez Muñoz, Miguel Ángel

Hospital Clínico Universitario Virgen de la Victoria, Málaga.

### Resumen

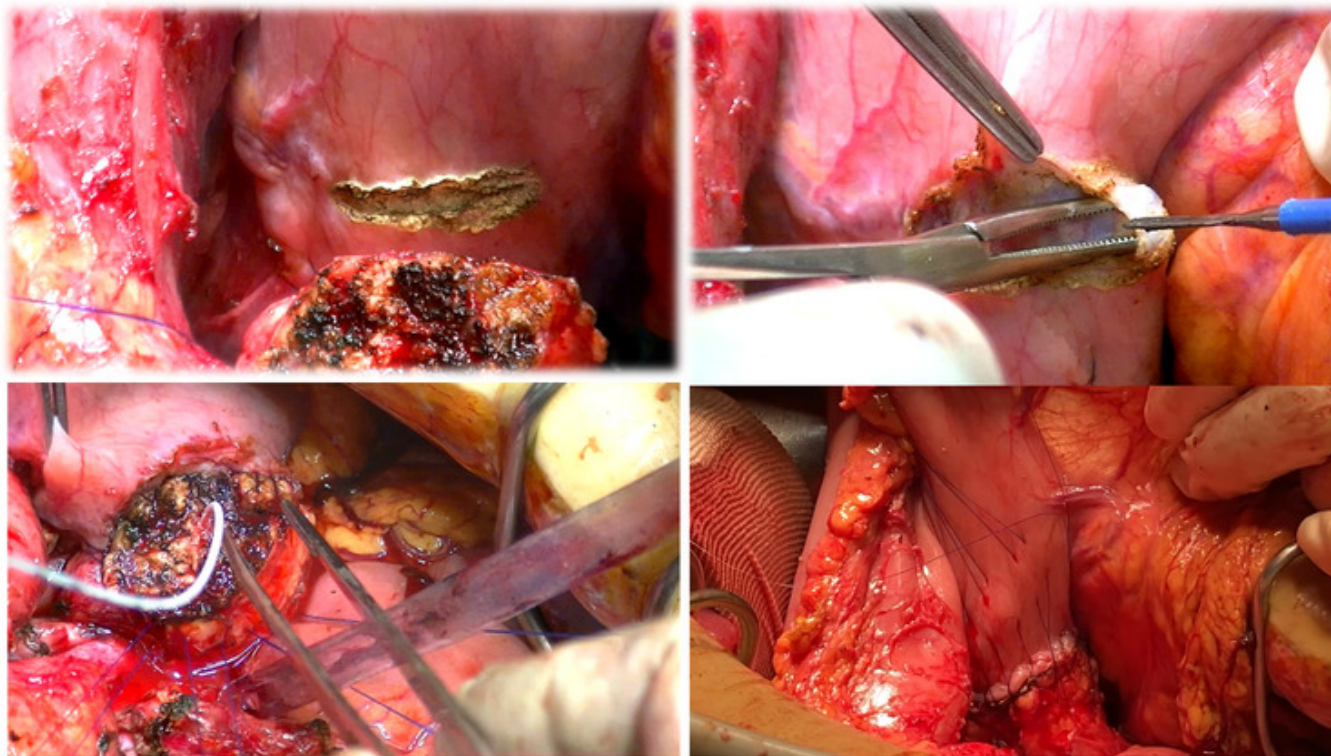
**Introducción:** La fístula pancreática es considerada la complicación más grave e importante de la cirugía pancreática. Puede desarrollar infecciones intraabdominales, hemorragia, *shock* y puede conllevar la muerte del paciente en algunos casos. Además, conduce a un aumento del coste de la atención hospitalaria y estancias prolongadas. En los últimos años se han realizado estudios para reducir la incidencia de esta.

**Objetivos:** El objetivo de nuestro trabajo es presentar los resultados conseguidos con una modificación técnica de la anastomosis pancreatogástrica aplicada a casos de pacientes con máximo riesgo de desarrollo de fístula pancreática.

**Métodos:** En el periodo comprendido entre febrero de 2019 y enero de 2023 hemos realizado 28 DPC a pacientes considerados de máximo riesgo para desarrollo de fístula pancreática posoperatoria (grado D de la ISGPS). A todos ellos les realizamos una pancreatogastrostomía con parche seromuscular de la pared gástrica. Consiste en la realización de una incisión en la seromuscular de la pared gástrica posterior, de tamaño similar o algo menor al diámetro del muñón pancreático, con posterior exposición de la mucosa, en la que se realiza una mínima punción para permitir el paso de un drenaje que tutorizará la anastomosis wirsungo-mucosa y quedará ubicado en la cámara gástrica. La técnica se completa con 4 puntos totales de fijación entre el páncreas y la cara posterior del estómago, y con dos continuas con sutura barbada para unir el borde anterior y posterior de la seromuscular del estómago con el borde superior e inferior de la cápsula pancreática.

**Resultados:** Se analizan 28 pacientes (57% varones, 43% mujeres), con edad media de 58 años (rango 41-79 años). Todos ellos presentaban un riesgo grado D de la ISGPS (páncreas blando/Wirsung &le; 3 mm). El riesgo ASA fue 3,5% I, 35,5% II y 61% III. El diagnóstico histológico más frecuente fue el ampuloma (39%), seguido de la neoplasia de páncreas (21%). Fistula Risk Score fue de 7 puntos en el 61% de los pacientes lo que supone un elevado riesgo de desarrollar fístula pancreática. El 39% restante presentaba riesgo moderado. La mediana de las pérdidas hemáticas intraoperatorias fue de menos de 100 ml y ningún paciente precisó de trasfusión de hemoderivados durante la cirugía. La media de tiempo quirúrgico fue 330 minutos. El 28% de las intervenciones fueron llevadas a cabo mediante abordaje combinado laparoscópico-laparotómico. En cuanto a las

complicaciones posoperatorias, solo un paciente (3,5%) presentó una fístula pancreática clínicamente relevante (grado C) con necesidad de reintervención. La mediana de estancia posoperatoria fue 7 días (6-36 días). Hubo un 14% de reingresos durante los primeros 30 días posoperatorios (4 pacientes), todos ellos por complicaciones infecciosas que se resolvieron con antibioterapia intravenosa. La tasa de mortalidad a los 90 días posoperatorios fue de 0.



**Conclusiones:** En nuestra experiencia, la pancreatogastrostomía con parche seromuscular gástrico permite una importante reducción de las complicaciones posoperatorias tras DPC en pacientes de máximo riesgo de desarrollo de fístula (Grupo D de la ISGPS).