



VC-084 - *STEP UP APPROACH* EN EL TRATAMIENTO DEL TRAUMATISMO PANCREÁTICO CERRADO

Gómez Pérez, Rocío; Roldán de la Rúa, Jorge Francisco; Hinojosa Arco, Luis Carlos; Ortega Martínez, Almudena; Rodríguez Loring, Nicolás María; Suárez Muñoz, Miguel Ángel

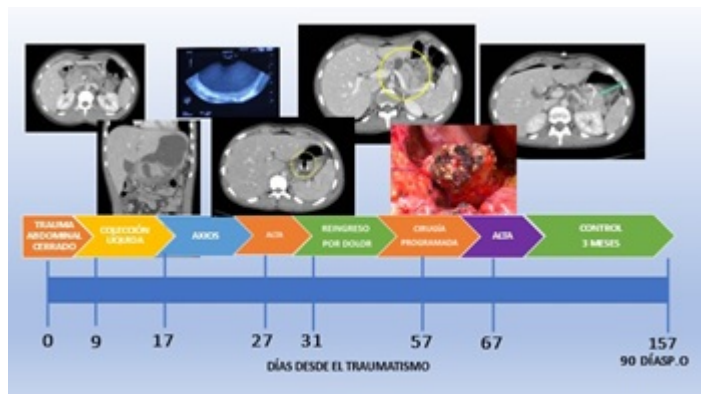
Hospital Clínico Universitario Virgen de la Victoria, Málaga.

Resumen

Introducción: Las lesiones pancreáticas por traumatismo abdominal son poco frecuentes, con una incidencia estimada del 0,2-12%. Suelen ir acompañadas de lesiones vasculares, duodenales (8%) y otros órganos. Dado su localización central y retroperitoneal presentan una baja expresividad clínica por lo que el retraso en el diagnóstico y tratamiento aumenta la probabilidad de complicaciones secundarias a la necrosis, colecciones y fístula pancreática. La sospecha de las lesiones pancreaticoduodenales son la clave para su diagnóstico y tratamiento temprano. El mecanismo de lesión más frecuente en nuestro medio es el trauma por manillar de bici en niños, en adultos difiere según los diferentes países. La estabilidad hemodinámica, la presencia de otras lesiones y la integridad del ducto pancreático son fundamentales a la hora de plantear un algoritmo terapéutico procurando minimizar la morbimortalidad de estas lesiones. Presentamos el caso de un traumatismo pancreático en el que pusimos en práctica la filosofía del *step up approach*.

Caso clínico: Varón de 19 años que fue traído a urgencias tras traumatismo abdominal cerrado jugando al fútbol, con dolor epigástrico intenso y vómitos. El TAC de abdomen objetivaba contusión pancreática a nivel del cuerpo-cuello pancreático (grado II de la AAST), edema en parénquima y mínima cantidad de líquido libre peripancreático, sin otras lesiones asociadas. Siguiendo la filosofía del ATLS, dado la estabilidad hemodinámica del paciente se optó un manejo no operatorio de entrada. El TAC control evidenció importante colección líquida en saco menor que comprimía el estómago precisando drenaje mediante quistogastrostomía endoscópica con prótesis Axios transgástrica de 15 × 20 mm aspirando 1.500 cc de líquido en el momento de su posicionamiento. Como complicación tras dicho drenaje presentó hemorragia digestiva alta autolimitada con necesidad de trasfusión y hematoma que dificultó la tolerancia oral. Tras mejoría clínica y radiología pudo ser dado de alta a domicilio a los 27 días del traumatismo. Posteriormente el paciente acudió a urgencias por dolor abdominal, evidenciándose en el TAC clara disrupción del parénquima pancreático con lesión completa del conducto de Wirsung a la izquierda de los vasos mesentéricos (Grado III) por lo que se decidió cirugía electiva. Se llevó a cabo una adhesiolisis, retirada de la prótesis Axios, exploración de la viabilidad del parénquima pancreático remanente, pancreatoclectomía central incluyendo la línea de fractura pancreática y pancreatogastrostomía T-L con parche seromuscular gástrico. El posoperatorio cursó sin incidencias. Fue dado de alta con suplementos de enzimas pancreáticas al 10º día. En el control a los 3 meses no existían colecciones residuales. Un año tras el traumatismo se encuentra asintomático, con glucemias controladas y sin necesidad de

pancreatina.



Discusión: Como en todo politraumatizado la estabilidad hemodinámica, el grado de contaminación local, la presencia de sepsis o lesiones de otros órganos nos va a marcar la necesidad de cirugía en el traumatismo pancreático cerrado. En casos seleccionados podemos optar por un manejo mínimamente invasivo, percutáneo o endoscópico. Cuando sea necesaria una cirugía debemos valorar una cirugía conservadora de parénquima para poder evitar las complicaciones a largo plazo como la diabetes o la Insuficiencia pancreática exocrina.