



## P-309 - TRATAMIENTO LOCORREGIONAL DE LAS LESIONES CUTÁNEAS TUMORALES MEDIANTE ELECTROQUIMIOTERAPIA

Olmedo Reinoso, María del Mar<sup>1</sup>; Mayor, Ander<sup>2</sup>; Gil, Rocio<sup>2</sup>; Espinosa, Enrique<sup>2</sup>; Herranz, Pedro<sup>2</sup>; Heras Garceau, María<sup>1</sup>; Prieto Nieto, María Isabel<sup>1</sup>; Fondevila Campo, Constantino<sup>1</sup>

<sup>1</sup>Departamento de Cirugía General y del Aparato Digestivo, Instituto de Investigación Hospital Universitario La Paz (IdiPAZ), Madrid; <sup>2</sup>Hospital Universitario La Paz, Madrid.

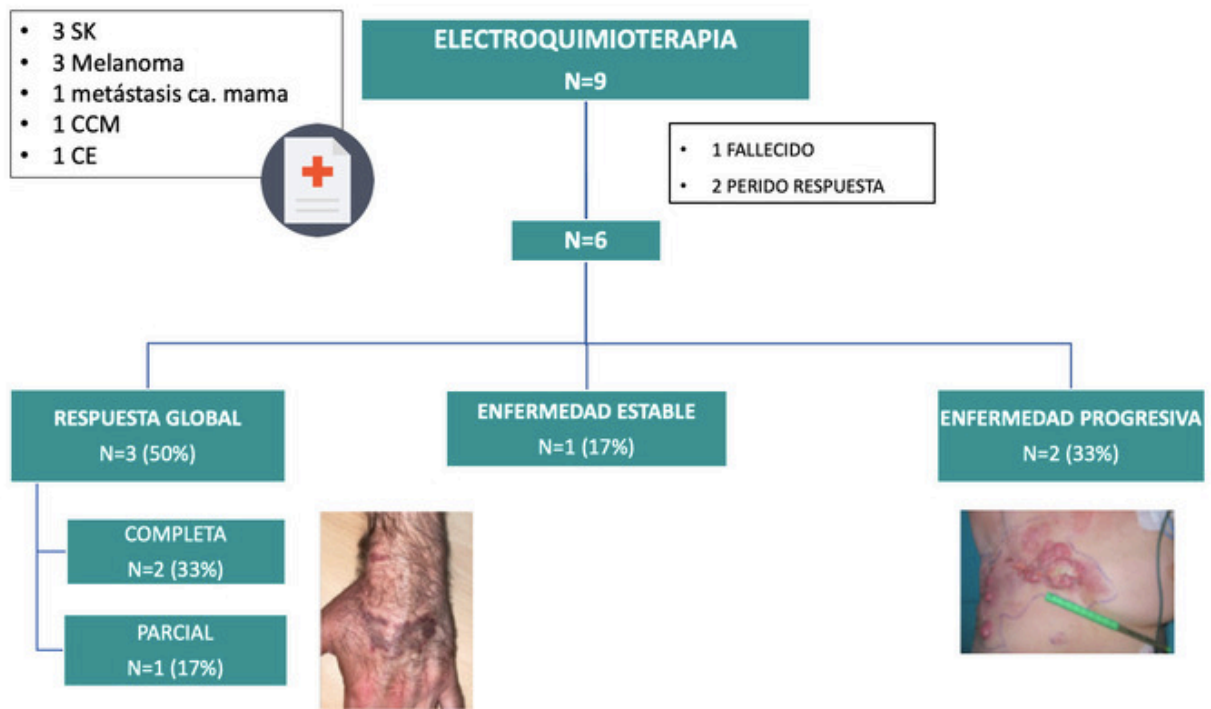
### Resumen

**Introducción:** La electroquimioterapia (EQ) es una técnica terapéutica para el tratamiento de diferentes lesiones malignas primarias y secundarias de piel y tejido celular subcutáneo. Combina la administración de quimioterapia junto con la electroporación, un fenómeno que implica la aplicación de un campo eléctrico externo para alterar la membrana celular creando poros que permiten el paso del citostático al interior celular. Esto permite incrementar la citotoxicidad del fármaco al alcanzar una mayor concentración en el interior de la célula tumoral con menor dosis, ocasionando una menor toxicidad sistémica. Un estudio multicéntrico europeo de 28 centros que incluyó 987 pacientes mostró una respuesta global al tratamiento local con EQ del 85% con una tasa de respuesta completa del 70%.

**Objetivos:** Valorar la efectividad de la EQ en una serie inicial de pacientes mediante la evaluación de la respuesta tumoral en pacientes con diferentes tipos de neoplasias cutáneas.

**Métodos:** En el periodo comprendido entre marzo de 2022 y abril de 2023, hemos tratado 9 pacientes con los siguientes diagnósticos: sarcomas de Kaposi (3), melanomas (3), metástasis cutánea de cáncer de mama (1), carcinoma de células de Merkel (1), carcinoma epidermoide (1). La mayoría habían sido sometidos a tratamientos previos como quimioterapia sistémica, radioterapia y tratamientos locales. La media de edad fue de 75,5 años (r = 59-96 años). Todos los pacientes fueron sometidos a una única sesión de EQ. El citostático empleado fue bleomicina y el dispositivo utilizado fue el Cliniporator<sup>®</sup>. La electroquimioterapia se administró según las guías de la ESOPE y la respuesta se evaluó a las 4-6 semanas de la misma según los criterios RECIST.

**Resultados:** Dos pacientes no han alcanzado el periodo mínimo de evaluación y en un paciente no se pudo completar el seguimiento por fallecimiento a las 3 semanas de la intervención. De los 6 pacientes restantes, en 3 hubo respuesta al tratamiento (50%), siendo esta completa en 2 (33%) y parcial en 1 (17%), 1 paciente presentó estabilidad de la enfermedad (17%), y en 2 pacientes hubo progresión de la misma (33%). Se observó una respuesta más favorable en las lesiones de características histológicas compatibles con Sarcoma de Kaposi, respondiendo 2/3, así como en las de menor tamaño. No hubo ningún tipo de complicación posoperatoria excepto coloración oscura de la piel tras la intervención en dos pacientes.



**Conclusiones:** La experiencia inicial de un programa de electroquimioterapia muestra ausencia de efectos adversos graves con unos resultados adecuados en un porcentaje elevado de pacientes para controlar localmente la enfermedad y disminuir la sintomatología. Es un procedimiento quirúrgico rápido y coste-efectivo en el tratamiento de las lesiones tumorales cutáneas.