



V-118 - LIRA (APONEUROPLASTIA LAPAROSCÓPICA INTRACORPÓREA) CON UN BRAZO LAPAROSCÓPICO MANUAL ROBOTIZADO: PASOS TÉCNICOS

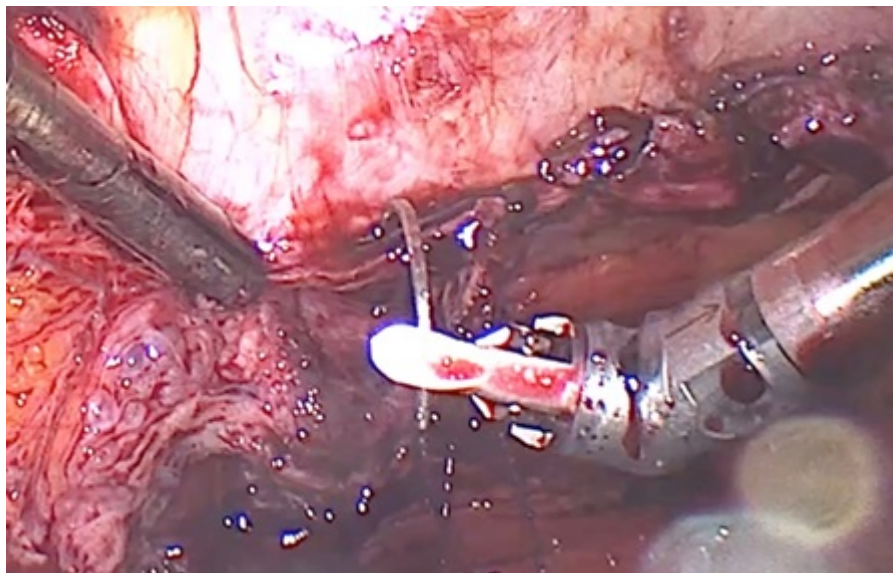
Hoyuela, Carlos; Pierres, Montse; Navarro, Javier; Caballero, Damián; Cubel, Marc; Rovira, Montserrat; Astete, Santiago; Muñoz, Cristina

Hospital Fundación Sanitaria Mollet, Mollet del Vallés.

Resumen

Introducción: La LIRA (*Laparoscopic Intracorporeal Rectus Aponeuroplasty*) permite la reparación sin tensión de hernias ventrales e incisionales de M2 a M4. Su objetivo es reducir el efecto abombamiento de la pared abdominal y la aparición de seroma posoperatorio en comparación con la reparación laparoscópica clásica IPOM. Por otro lado, la cirugía robótica aporta mayor rango de movilidad y precisión de los movimientos quirúrgicos y una mejora muy notable de la ergonomía del cirujano. Sin embargo, su coste actual hace inaccesible su uso generalizado. Describimos los principales pasos de la técnica LIRA (aponeuroplastia intracorpórea de los rectos abdominales por laparoscopia) mostrando la ausencia de tensión del cierre de la línea media. Como objetivo secundario, evaluar la utilidad de un brazo robótico manual laparoscópico que facilita el procedimiento.

Caso clínico: Mujer obesa de 42 años (IMC 34 Kg/m²), sin antecedentes relevantes, que presenta hernia umbilical recidivada M3W2; defecto herniario: 6 cm. de ancho, (reparación previa suprafascial con malla de polipropileno en 2020). Técnica quirúrgica: 3 trocares situados en la línea axilar media izquierda. La fascia posterior de ambos rectos del abdomen es dividida longitudinalmente para crear dos *flaps* que se suturan en la línea media con una sutura barbada continua del 2/0 (aponeuroplastia de la línea alba) empleando un brazo robotizado (Dex Surgical®). Posteriormente la reparación es reforzada con una malla circular compuesta (Symbotex®, poliéster y colágeno) de 15 cm, colocada en posición intraperitoneal, y fijada con puntos transfasciales cardinales y una doble corona de *tacks* absorbibles (Reliatack Deep). No se emplearon drenajes. Tiempo quirúrgico: 82 minutos. La intervención se realizó en régimen ambulatorio. El posoperatorio transcurrió sin incidencias ni complicaciones. EVA máximo posoperatorio 3/10 (primer día). Satisfacción del paciente: 9/10. Seguimiento: 12 meses. La paciente permanece asintomática y no presenta recidiva herniaria ni abombamiento (*bulging*) de la pared abdominal.



Discusión: La técnica LIRA permitió la reconstrucción sin tensión de la línea media abdominal sin complicaciones, en régimen de cirugía ambulatoria y confirmando las ventajas de la cirugía laparoscópica (escaso dolor, minimización del riesgo de infección, ausencia seroma y abombamiento). La utilización de un brazo laparoscópico manual robotizado facilita la realización de procedimientos complejos de pared abdominal, en especial la sutura en el plano superior del campo quirúrgico laparoscópico, con un coste reducido.