



P-564 - HERNIA DE GARENGEOT COMPLICADA. UNA INDICACIÓN RARA DE APENDICECTOMÍA

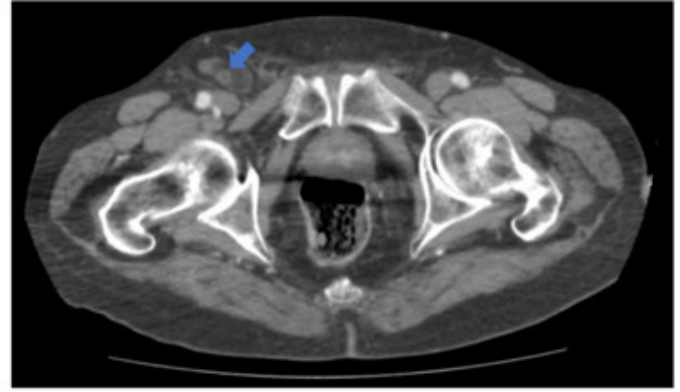
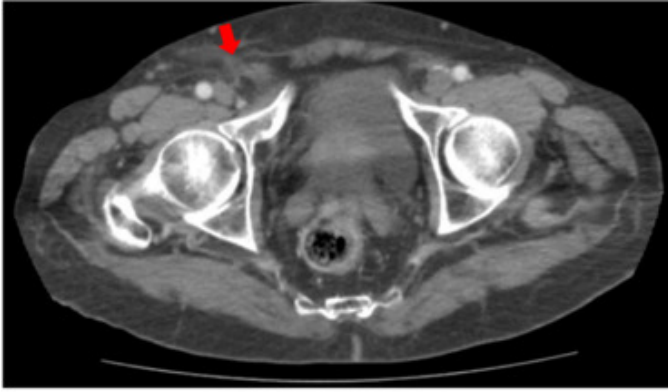
Sun, Wenzhong; Díaz Candelas, Daniel Alejandro; Ramiro Pérez, Carmen; Gemio del Rey, Ignacio Antonio; de la Plaza Llamas, Roberto; Picardo Gomendio, María Dolores; Gorini, Ludovica; Arellano González, Rodrigo

Hospital Universitario de Guadalajara, Hospital Universitario de Guadalajara.

Resumen

Introducción: La hernia de Garengot por definición es la presencia del apéndice vermiforme en el orificio crural, siendo la hernia de Amyand cuando se localiza en el orificio inguinal. Su incidencia es de 0,126% en algunos estudios retrospectivos. Debido a la rareza del cuadro, no existe por ahora un consenso sobre la actuación. El abordaje quirúrgico es indudable en la revisión de los casos publicados, aunque la vía de acceso (laparotómica o laparoscópica) se encuentra en debate, más en relación con la experiencia del cirujano. Al mismo tiempo, la necesidad de apendicectomía también es objeto de discusión ya que si el apéndice no muestra inflamación o signos de mala evolución puede ser reducida previa a la reparación herniaria. Se presenta un caso de un paciente con hernia de Garengot con incarceration aguda tratado con abordaje anterior y apendicectomía.

Caso clínico: Varón de 87 años con antecedente de asma bronquial y anticoagulado con acenocumarol por FA. Acude a la urgencia por cuadro de disnea de mínimos esfuerzos de una semana de evolución sin mejoría y tos intensa en las últimas 48 horas, que asocia además una tumoración de nueva aparición indurada en región inguinal derecha de aproximadamente 3 cm. Niega otra sintomatología asociada. En la ecografía se evidencia una imagen sugestiva de lo que parece una hernia indirecta con un orificio herniario de 8 mm y conteniendo una estructura tubular en su interior y leve cantidad de líquido libre. Además, engrosamiento mural del ciego. Se completa el estudio con un TC abdominopélvico donde se objetiva un saco herniario crural derecho con contenido de apéndice cecal engrosada, con líquido y cambios inflamatorios adyacente, sin poder determinar si se trata de una apendicitis aguda o cambios secundarios a un apéndice incarcerationada. Se decide intervención quirúrgica urgente previa reversión de la coagulación con Prothromplex®. Se realiza abordaje crural anterior constatando el apéndice cecal con paredes contundidas y mínima cantidad de líquido en el saco. Se realiza hernioplastia con *plug* de polipropileno en el orificio crural. Se reduce y se continúa con laparotomía media infraumbilical para revisión del ciego y realizar la apendicectomía. El paciente evoluciona de forma favorable sin complicaciones, siendo dado de alta al 4DPO y reintroduciendo el tratamiento anticoagulante. CDC y CCI a los 30 días de 0. La anatomía patológica no mostró datos histológicos de malignidad ni de apendicitis aguda, sin embargo, si presentó cambios crónicos en la pared con reemplazo de celularidad fibroadipocítica.



Cortes transversales de TC abdomino-pélvico con contraste IV
Fig. 1: Salida del apéndice cecal a través del orificio crural (flecha roja).
Fig. 2: Estructura tubular en saco herniario (flecha azul).

Discusión: Otra opción quirúrgica a la vía anterior o laparoscópica sería el abordaje posterior, sin embargo, dado el antecedente del tratamiento anticoagulante se desestimó por el riesgo aumentado de sangrado/hematoma. En nuestro caso se decidió realizar la apendicectomía por el dato intraoperatorio de incarceration con estrangulamiento incipiente de la pared apendicular además de explorar el ciego tras los hallazgos imagenológicos.