

P-580 - MANEJO CONSERVADOR DE UN TRAUMATISMO HEPÁTICO PENETRANTE IATROGÉNICO SECUNDARIO A LA INSERCIÓN DE UN DRENAJE TORÁCICO

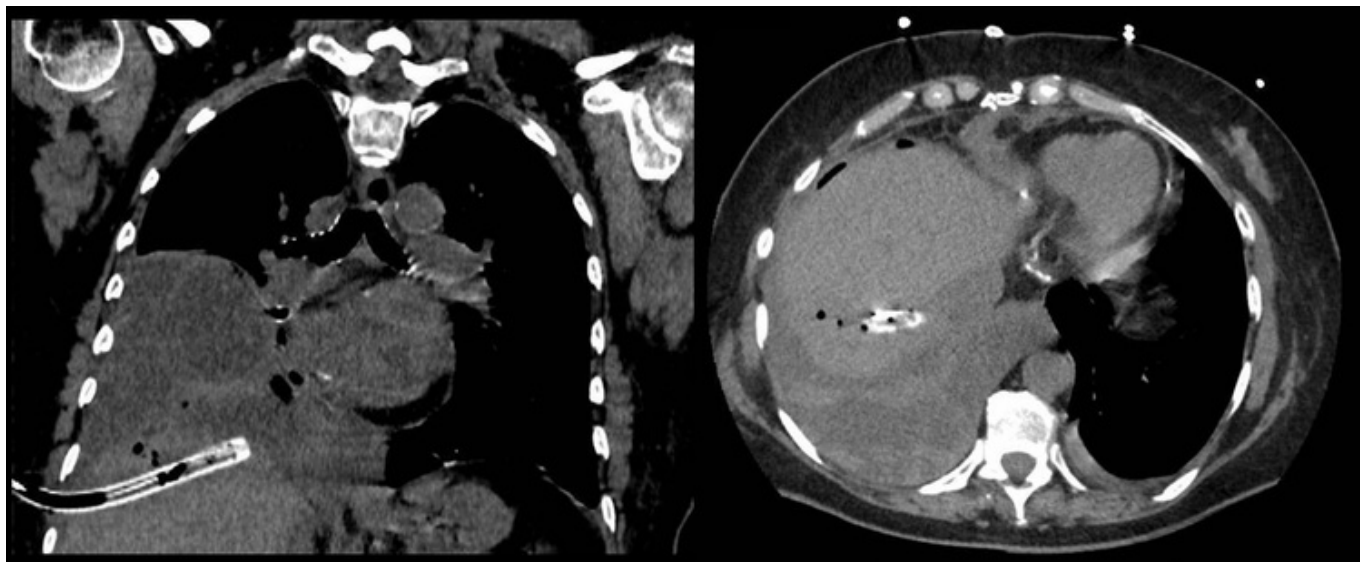
Sobrino Brenes, Lorena; Hurtado De Rojas Grau, Cristina; Aguilar Márquez, Ana Isabel; Flores Cortés, Mercedes; Marengo de la Cuadra, Beatriz

Hospital Universitario Virgen Macarena, Sevilla.

Resumen

Introducción: Hasta un 10-30% de los drenajes torácicos presentan alguna complicación, siendo las más frecuentes la malposición a nivel torácico y la sobreinfección. Las lesiones de vísceras abdominales son muy infrecuentes pero ponen en riesgo la vida del paciente. Presentamos un caso de malposición de un tubo de drenaje torácico a nivel hepático manejado de forma conservadora.

Caso clínico: Mujer de 58 años intervenida de forma programada de sustitución valvular aórtica por prótesis mecánica, que presenta en el posoperatorio un derrame pleural bilateral de predominio derecho y atelectasias. Dada la ausencia de mejoría del derrame en pruebas de imagen seriadas, se realiza toracocentesis diagnóstico-evacuadora obteniendo 900 cc de débito hemático. Se decide colocación de drenaje pleural tipo Argyle 24 French, obteniendo escaso débito hemático oscuro. Tras el procedimiento la paciente presenta un bache hipotensivo que se resuelve espontáneamente. A las 24h se reevalúa a la paciente, que persiste con mal estado general, dolor en zona de inserción de trocar, tendente a la hipotensión y taquicárdica. La radiografía de control no muestra cambios en el derrame pleural, por lo que se solicita TC de tórax urgente que informa de la malposición del tubo de drenaje con trayecto intrahepático, insertado en lóbulo hepático derecho, sin lesión vascular ni biliar. Analíticamente destaca una hemoglobina en 7,9 g/dl. Dada la estabilidad clínica de la paciente y la ausencia de hemoperitoneo, se decide retirar el tubo de drenaje bajo control ecográfico y monitorización en quirófano, sin objetivarse acumulación de líquido libre. No fue necesario colocar ningún agente hemostático en el trayecto. Se traslada a la paciente a UCI para vigilancia estrecha, permaneciendo hemodinámicamente estable en todo momento. A las 24 horas de la retirada del drenaje se realiza TC toracoabdominal de control donde se aprecia en parénquima hepático la laceración correspondiente al trayecto del drenaje y un pequeño hematoma de 2,4 × 0,6 cm en la zona de entrada del tubo, sin líquido libre en cavidad abdominal ni en pelvis. Posteriormente, se realiza una toracocentesis evacuadora ecoguiada por parte de radiología intervencionista del derrame pleural sin incidencias, con mejoría de la función respiratoria. Se reintroduce la anticoagulación con heparina sódica y controles del TTPA a las 72 horas de la retirada del drenaje debido al alto riesgo trombótico por la sustitución valvular mecánica reciente, sin eventos hemorrágicos.



Discusión: El trauma hepático penetrante puede manejarse de forma conservadora si el paciente presenta estabilidad hemodinámica, ausencia de líquido libre intraabdominal y la posibilidad de monitorización estrecha. En el caso de la malposición de un drenaje torácico a nivel intrahepático, este puede ser retirado colocando o no agentes hemostáticos o *coils* para embolizar el trayecto en función del riesgo hemorrágico. En cualquier caso, siempre se debe realizar bajo monitorización y control radiológico, y estar preparados para una posible intervención quirúrgica urgente.