



P-582 - MANEJO DE HERIDA TORÁCICA PENETRANTE. LA IMPORTANCIA DE LA LAPAROSCOPIA EXPLORADORA

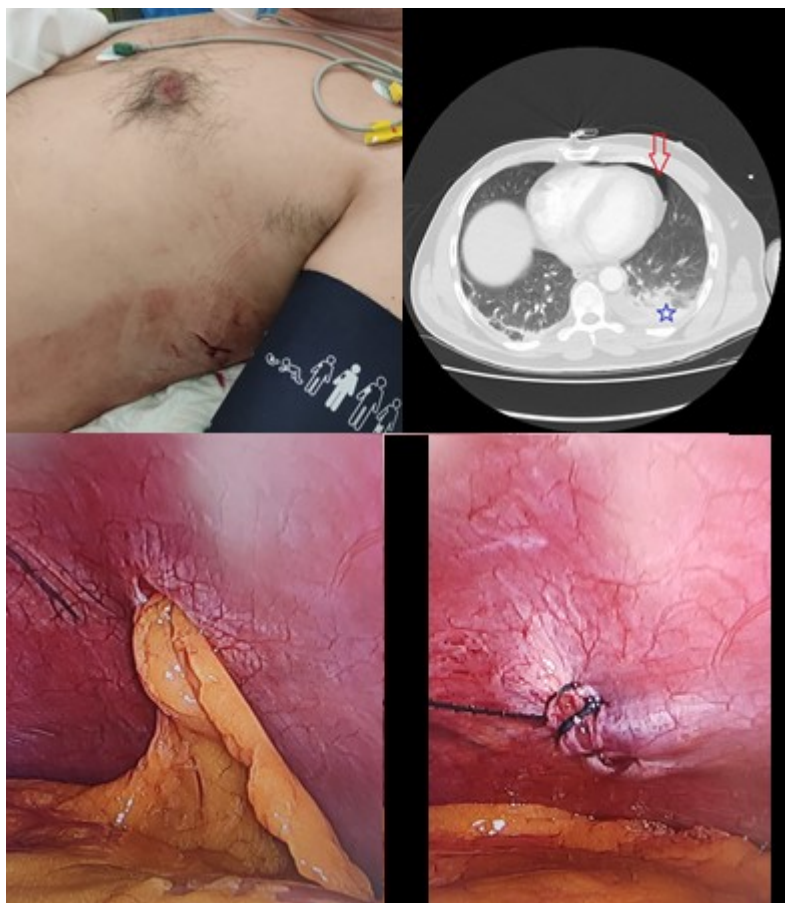
Anes Galán, Minerva M; López Gordo, Sandra; Bombuy Giménez, Ernest

Consorci Sanitari del Maresme, Mataró.

Resumen

Objetivos: Mostrar la importancia de la laparoscopia exploradora (LE) en pacientes con herida de arma blanca torácica penetrante con el objetivo de descartar lesiones diafragmáticas asociadas.

Caso clínico: Se presenta el caso clínico de un varón de 43 años que fue traído a urgencias tras agresión mediante arma blanca en hemitórax izquierdo. A su llegada hemodinámicamente estable, taquicárdico (110 lpm), eupneico y saturación basal 100%. A la exploración presenta lesión incisa en hemitórax lateral izquierdo baja (fig. 1). Auscultación con crepitantes basales izquierdos. Radiografía de tórax en el box de politrauma sin observar ni neumotórax ni derrame pleural. Tras estabilización con sueroterapia se realiza tomografía computarizada que informa de mínimo neumotórax (flecha roja) y hemotórax (estrella) asociado sin sangrado activo (fig. 2). Tras el diagnóstico radiológico se procede a la colocación de un drenaje torácico con salida de 200 cc hemáticos y se ingresa para control. Con el objetivo de descartar lesión diafragmática asociada, a las 48h se indica una LE la cual muestra una lesión de unos 2 cm en cúpula diafragmática izquierda con epiplón en su interior (fig. 3). Se realiza sutura simple de la misma (fig. 4). Dado que en nuestra área de actuación este tipo de lesiones no son frecuentes, el manejo de las mismas no presenta habitualmente un protocolo de actuación que incluya la LE, sin embargo, en centros de alto volumen o trauma centers sí se recomienda LE dado que hasta en un 26% de los casos se asocia una lesión diafragmática. Es recomendable realizar una LE tras la estabilización del paciente entre las 24-72 horas tras la lesión penetrante. Debería de valorarse la inclusión de la LE en todo protocolo de actuación frente a heridas de arma blanca en hemitórax izquierdo para lograr una estandarización en el marco de actuación ante situaciones similares.



Discusión: Ante heridas torácicas penetrantes bajas es imprescindible descartar lesiones diafragmáticas asociadas mediante la realización de una laparoscopia exploradora. Las lesiones diafragmáticas no detectadas de forma precoz aumentan a largo plazo la morbimortalidad de estos pacientes.