

## P-608 - USO DEL VERDE DE INDOCIANINA EN CIRUGÍA DE URGENCIAS DE LA ISQUEMIA INTESTINAL

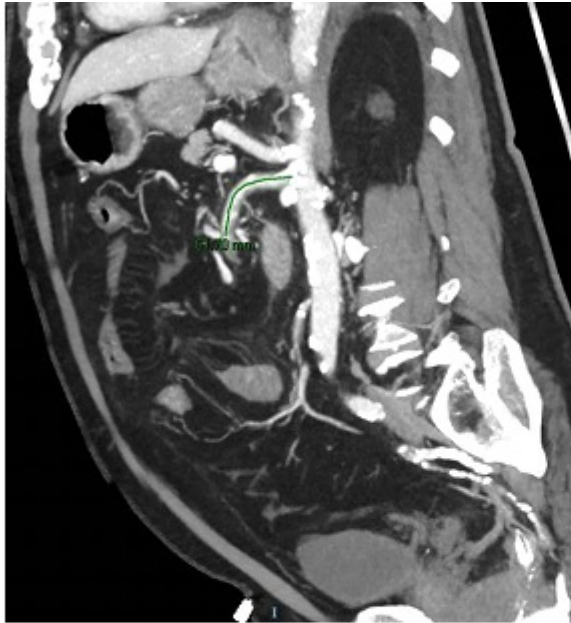*Pontes García, Alfonso Carlos; Rufián Andújar, Blanca; Cejas Arjona, Francisco Javier; Gómez Luque, Irene; Briceño Delgado, Francisco Javier*

*Hospital Universitario Reina Sofía, Córdoba.*

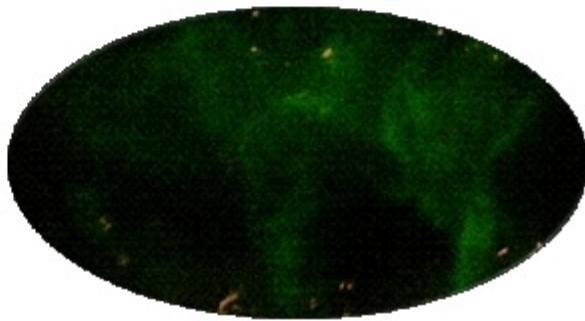
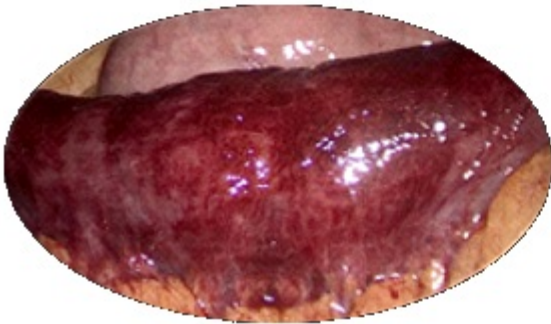### Resumen

**Introducción:** El objetivo de la valoración intraoperatoria con verde de indocianina durante la cirugía de urgencias por isquemia intestinal es determinar la viabilidad intestinal, y en caso de establecerse la ausencia de perfusión, delimitar los márgenes de la resección intestinal. En estos pacientes, las resecciones intestinales pueden ser grandes y múltiples. En consecuencia, el 30% de los pacientes que sobreviven desarrollan síndrome de intestino corto y requieren nutrición parenteral permanente. Establecer márgenes de resección precisos puede reducir la necesidad de efectuar resecciones intestinales grandes, o incluso evitarlas. El uso de verde de indocianina en diferentes campos de la cirugía se ha extendido considerablemente. No obstante, existen pocos reportes sobre su uso en la cirugía de urgencias y en la isquemia intestinal. Este caso clínico engloba, la presentación clínica y el abordaje diagnóstico de la isquemia intestinal, despuntando la gran utilidad que tiene el uso de verde de indocianina en la toma de decisiones quirúrgicas para evitar resecciones innecesarias.

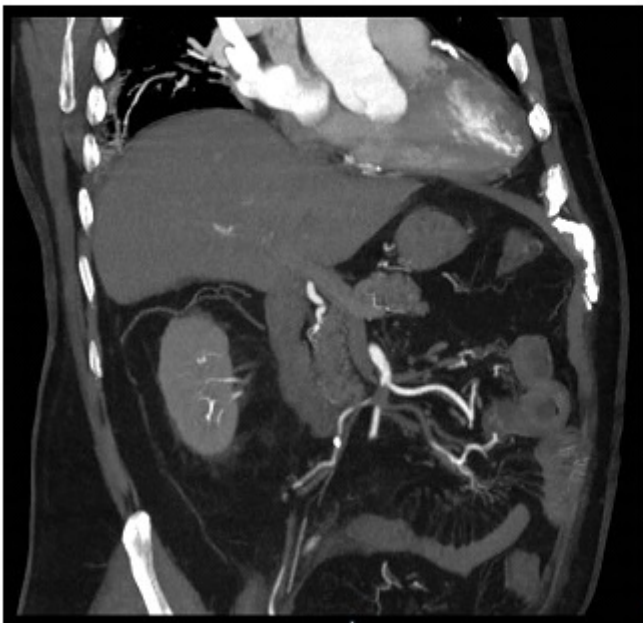
**Caso clínico:** Paciente de 80 años que acude por melenas y dolor abdominal en mesogastrio. En la analítica PCR 250, láctico en 3,7. Se realiza TC de abdomen donde se observa segmento largo de yeyuno con engrosamiento parietal e hipoperfusión. Líquido libre en relación a sufrimiento intestinal. En la arteria mesentérica superior se visualiza un defecto de repleción completo de unos 2 cm que comienza a unos 6 cm de su origen sugestivo de trombosis. Ante los hallazgos, se decide laparoscopia exploradora. Durante la cirugía, se observa un segmento de yeyuno proximal de 60 cm con signos irritativos e inflamatorios, sin poder descartar necrosis. Peristaltismo ligeramente conservado. Se inyecta de forma intravenosa verde de indocianina, comprobando correcta perfusión de segmento intestinal afecto. Se decide no realizar resección intestinal y finalizar intervención quirúrgica. En las primeras 48 horas, el paciente evoluciona de forma favorable, con cuadro diarreico que se fue autolimitando y una insuficiencia renal aguda leve que se recuperó. A las 48 h de la cirugía, se realiza angio-TC donde persiste el defecto de repleción en ramas distales yeyunales de AMS sin cambios significativos con repermeabilización distal a través de vasos rectos. El paciente fue dado de alta en el 7º día posoperatorio.



TC de abdomen al ingreso



Verde de indocianina durante la cirugía



Angio-TC de abdomen a las 48h

**Discusión:** La utilización del verde de indocianina en las isquemias intestinales, facilita la toma de

decisiones en el quirófano. Permitiendo evaluar la perfusión y viabilidad del intestino y evitar resecciones innecesarias. Debido a su seguridad y fácil administración, es factible su introducción en la cirugía de urgencias.