




Cirugía Española



www.elsevier.es/cirugia

P-613 - VÓLVULO ESPLÉNICO COMO CAUSA DE ABDOMEN AGUDO

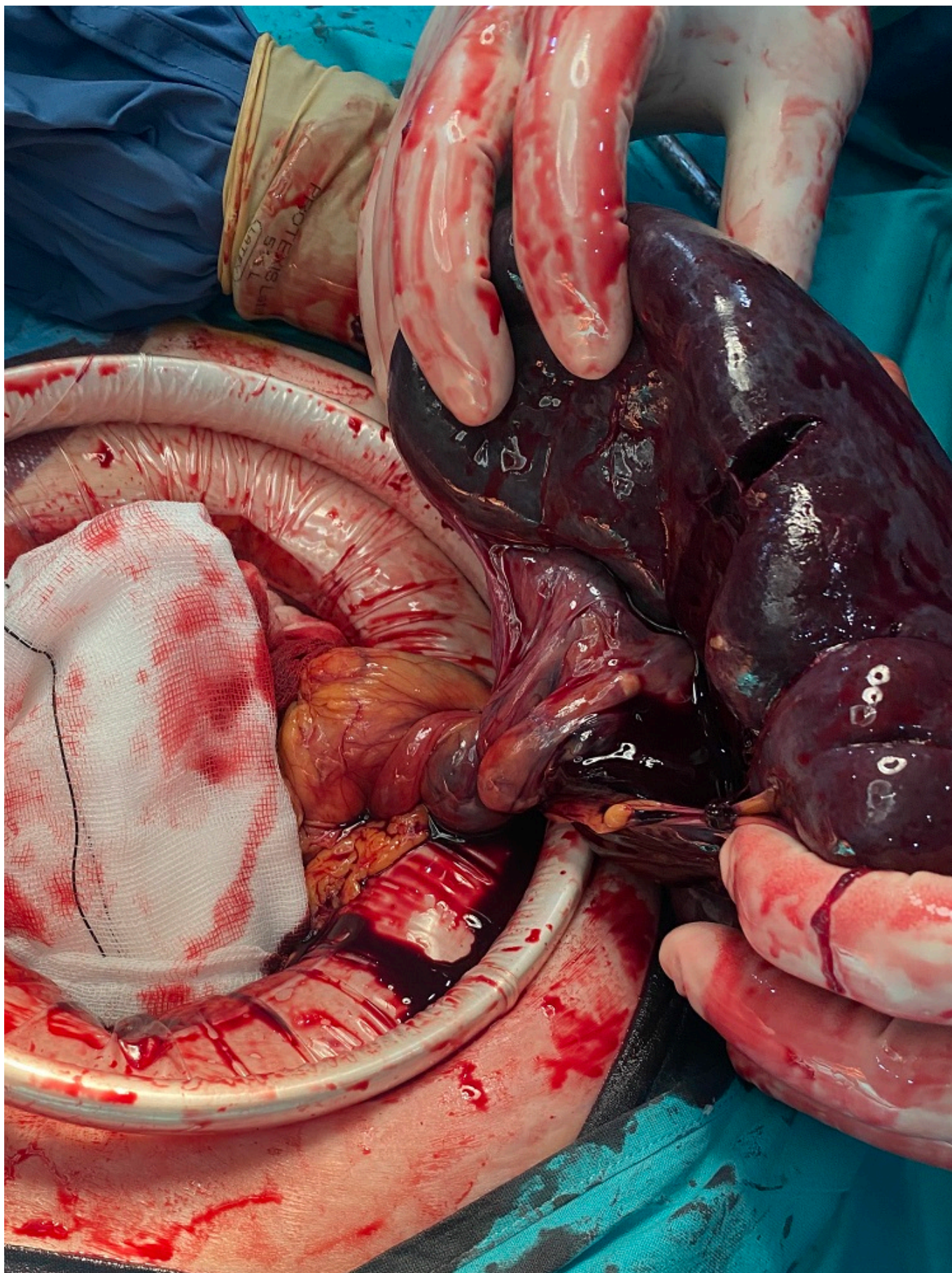
Lisón Jiménez, Patricia; Conde Inarejos, Belén; Stoyanov, Toni; Valero Liñán, Antonio Serafín; Cascales Sánchez, Pedro; Martínez Moreno, Agustina; Cámara Alcalá, Sonia; Gil Córcoles, Yolanda

Hospital General Universitario de Albacete, Albacete.

Resumen

Objetivos: Describir el manejo y discutir nuestra experiencia en una paciente con abdomen agudo por un vólvulo esplénico en posición pélvica.

Caso clínico: Presentamos el caso de una mujer de 66 años, con antecedentes de leucemia linfática crónica y esplenomegalia, que acude a Urgencias por desvanecimiento y dolor abdominal en hipogastrio de 4 horas de evolución. A la exploración, presentaba defensa en flanco izquierdo e hipogastrio, con 22.000 leucocitos. En la tomografía computarizada (TC) se observó una torsión de vasos esplénicos con un bazo desplazado hacia hipogastrio. Fue intervenida de urgencia objetivándose un vólvulo esplénico en hipogastrio con hemoperitoneo, realizándose una esplenectomía. La paciente ingresó en Unidad de Cuidados Intensivos por necesidad de drogas vasoactivas, siendo dada de alta al cuarto día posoperatorio, sin incidencias.



Discusión: El bazo ectópico es una patología rara en la que este carece de las uniones peritoneales habituales, produciendo una mayor movilidad de este órgano, siendo su incidencia global inferior al 0,02%. Una secuela importante de esta movilización excesiva es la torsión del pedículo vascular esplénico, que finalmente provocaría una necrosis del parénquima. La presentación clínica puede

variar desde molestias abdominales hasta un abdomen agudo, causado por un infarto esplénico, como en nuestro caso. El vólvulo esplénico puede presentarse como dolor abdominal intermitente, agudo o crónico, ya que el bazo puede sufrir torsión y detorsión, a veces asociado a náuseas, vómitos y fiebre que indicarían una torsión esplénica favorecida por su movilidad, peso y longitud del pedículo, que puede ser irreversible. La ausencia de vascularización esplénica en el eco-doppler y la reducción o ausencia de flujo en la vena y arteria esplénica es un argumento a favor de la torsión, sin embargo, la TC abdomino-pélvica es de elección, ya que confirma el diagnóstico de torsión esplénica al mostrar un compartimento esplénico vacío con una masa abdominal o abdomino-pélvica que recuerda la apariencia hipodensa del bazo y no captar contraste después de su inyección intravenosa. El pedículo se puede ver en la TC como un signo de remolino. En cuanto al tratamiento, el bazo no complicado, podría tratarse mediante esplenopexia, mientras que el vólvulo esplénico a menudo requiere de una esplenectomía. Es importante conocer esta patología y considerarla en el diagnóstico diferencial del dolor abdominal ya que el vólvulo esplénico debe ser identificado de inmediato para prevenir complicaciones y morbilidad adicionales.