

## P-640 - TUMOR MELANOCÍTICO MALIGNO DE LA VAINA NERVIOSA PERIFÉRICA EN RETROPERITONEO

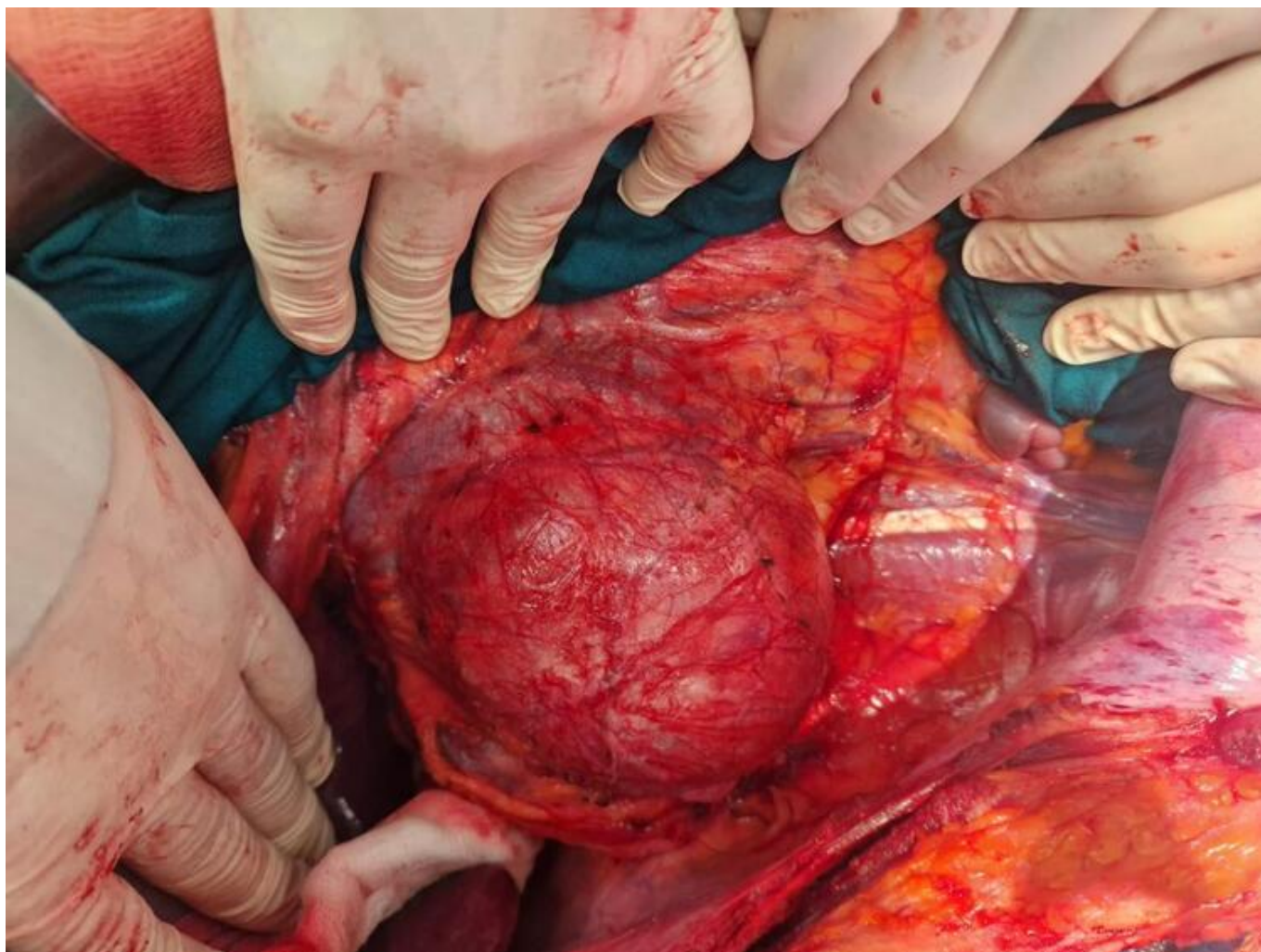
Cuadal Marzo, Javier; Aparicio López, Daniel; Chóliz Ezquerro, Jorge; Bernad Ansó, Alba Lucía; Cerdán Pascual, Rafael; Cantín Blázquez, Sonia; Royo Dachary, Pablo; Ligorred Padilla, Luis Antonio

Hospital Universitario Miguel Servet, Zaragoza.

### Resumen

**Introducción:** Los tumores malignos de la vaina nerviosa periférica (TMVNP), también denominados neurofibrosarcomas o schwannomas malignos, representan aproximadamente el 10% de los sarcomas de tejidos blandos, siendo su incidencia mayor en pacientes con neurofibromatosis tipo 1. Este tipo de tumor se encuentra usualmente en extremidades, siendo muy infrecuente su hallazgo en localización retroperitoneal. En el caso que nos ocupa, mediante diagnóstico anatomopatológico, se demostró la presencia de material melánico, sugiriéndose así el diagnóstico de tumor melanocítico maligno de vaina de nervio periférico. Los schwannomas melanocíticos, aunque sobre todo con comportamiento benigno, se asocian también al síndrome de Carney.

**Caso clínico:** Presentamos el caso de un paciente de 47 años con antecedentes de múltiples nevus cutáneos, que consulta por un cuadro de meses de evolución de sensación opresiva y dolor en flanco derecho. El estudio mediante TAC reveló la presencia de una voluminosa masa retroperitoneal derecha, heterogénea, bien delimitada, de 100 × 85 × 96 mm que se iniciaba a la altura del ostium de la arteria renal derecha y se extendía caudalmente hasta 10 mm por encima de la bifurcación de las arterias ilíacas, desplazando estructuras vecinas, sobre todo, la vena la cava inferior, colapsándola, pero manteniéndola permeable; dicho estudio se amplió mediante cavografía. El PET-TAC mostró áreas metabólicas en su interior y periferia. Mediante guía ecográfica se realizó biopsia obteniendo el diagnóstico inicial de tumor mesenquimal benigno con expresión difusa de S100 compatible con schwannoma. El caso fue presentado en comité multidisciplinar, determinándose el tratamiento quirúrgico. Se realizó exéresis tumoral con control de vena cava. El posoperatorio fue satisfactorio siendo el paciente dado de alta a los seis días de la intervención. Se remitió la pieza para evaluación histológica observándose una neoplasia densamente celular con poblaciones celulares fusiformes y epitelioides, asociadas a formaciones pseudoquísticas y células con depósitos melánicos. Mediante estudio inmunohistoquímico resultaron positivos los marcadores: S-100, SOX-10, HMB45, MELAN-A y NTRK. Los hallazgos morfológicos sugirieron la posibilidad diagnóstica de un TMVNP. Actualmente el paciente se encuentra en seguimiento oncológico libre de enfermedad.



**Discusión:** Este tipo de tumores melanocíticos están descritos en la última edición de la clasificación de tumores de hueso y partes blandas de la OMS (2020) como tumores con cierto potencial de recurrir y metastatizar. Estos tumores deben tratarse quirúrgicamente mediante extirpación amplia con el fin de evitar recidivas locales, siendo la escisión quirúrgica la base del tratamiento. La radioterapia local puede resultar beneficiosa, pero parece tener poco efecto en la supervivencia a largo plazo. Por lo general, la quimioterapia no es efectiva.