



Cirugía Española



www.elsevier.es/cirugia

P-120 - COMPLICACIÓN GRAVE POR INSERCIÓN DE PLEURECATH®

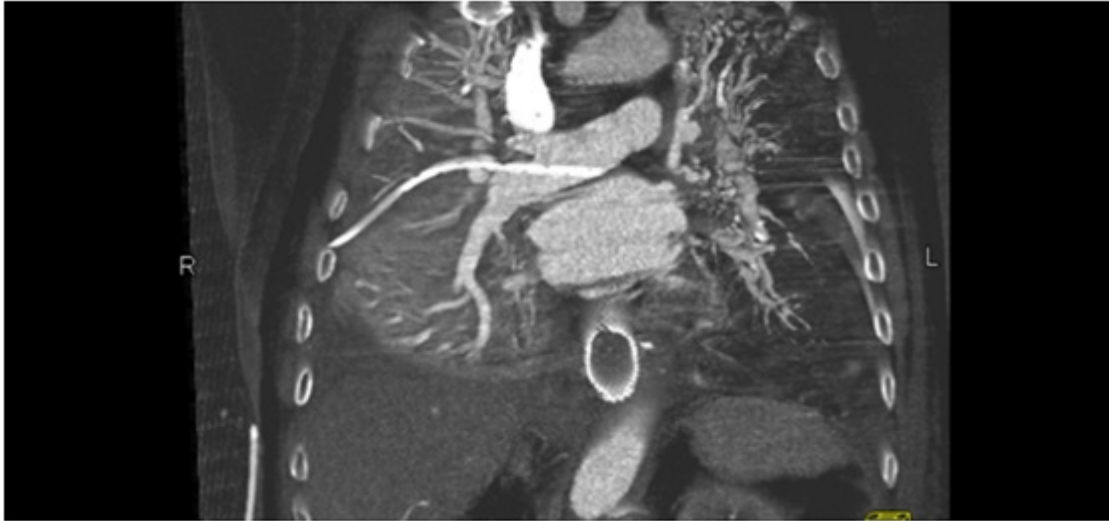
Tinoco Carrasco, Claudia; Citores Pascual, Miguel Ángel; Arenal Vera, Juan José; Alonso Rodríguez, M. Carmen; Benito Fernández, César; de la Cuesta de la Llave, Carmen; García-Abril, José María; Otero Roussel, Raul

Hospital Universitario del Río Hortega, Valladolid.

Resumen

Introducción: La inserción de un drenaje torácico mediante el empleo de un Pleurecath® es un procedimiento invasivo, generalmente seguro, asociado a una tasa de complicaciones que se sitúa entre el 1-3%. Presentamos el caso de un Pleurecath® introducido accidentalmente en la arteria pulmonar.

Caso clínico: Paciente de 84 años de edad, con antecedentes personales de hipertensión arterial, cardiosclerosis leve, insuficiencia aórtica degenerativa leve, dislipemia, gastritis crónica atrófica, operado de próstata y hernia inguinal. Es intervenido en nuestro servicio por neoplasia gástrica, practicándose gastrectomía total con linfadenectomía D2. EL estudio anatomopatológico de la pieza fue de adenocarcinoma gástrico T3,N2,M0. En el sexto día de postoperatorio se comprueba fuga anastomótica, procediéndose a la colocación de endoprótesis. Posteriormente, desarrolla importante hidroneumotórax derecho, por lo que se decide su drenaje mediante Pleurecath® a través del quinto espacio intercostal derecho, en la línea axilar anterior. Durante su inserción, se comprueba la salida de importante cantidad de sangre a través del mismo, a pesar de que su colocación se efectúa sin dificultades. Tras pinzar el catéter se realiza angio-TC torácico, objetivándose la presencia del extremo distal del catéter en el segmento interlobular de la arteria pulmonar, entrando a través de una rama lateral lobar media, sin evidencia de sangrado activo. Se practicó toracotomía derecha, confirmando la localización del catéter y procediéndose a su retirada. En los días posteriores, el paciente desarrolla infarto y absceso pulmonar, que llevan finalmente al fallecimiento del mismo.



Discusión: La inserción de un tubo de tórax es un procedimiento invasivo, aunque no es inocuo. Entre sus complicaciones se han descrito lesiones de vasos y nervios intercostales, laceraciones diafragmáticas o pulmonares, lesión de órganos intrabdominales y perforaciones de la arteria pulmonar o cardíacas. La mayoría de las lesiones vasculares están relacionadas con el método de inserción del tubo, siendo mucho más frecuentes en aquellos introducidos mediante la técnica de Seldinger, y en pacientes con adherencias densas en el espacio pleural. El objetivo del tratamiento es el control de la hemorragia y la reparación de la perforación de la arteria, con riesgo de trombosis posterior de la misma y el consiguiente infarto si el tratamiento no se realiza con rapidez. La perforación de la arteria pulmonar es una complicación extremadamente rara de la inserción de un tubo de tórax, requiriendo un reconocimiento e intervención urgente.