




# Cirugía Española

[www.elsevier.es/cirugia](http://www.elsevier.es/cirugia)



## P-106 - ADENOMA PARATIROIDEO INTRAOPERATORIO: UNA ENTIDAD INFRECUENTE A CONSIDERAR ANTE LA FALTA DE HALLAZGOS INTRAOPERATORIOS

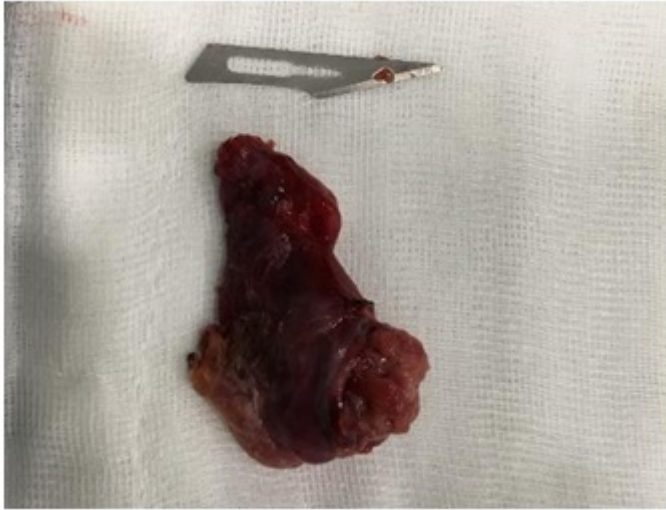*Pulido Roa, Isabel; Jiménez Mazure, Carolina; Rodríguez Silva, Cristina; Pérez Reyes, María; Ribeiro González, Marta; Santoyo Santoyo, Julio*

*Hospital Regional Universitario Carlos Haya, Málaga.*

### Resumen

**Introducción:** El adenoma paratiroideo intratiroideo es la segunda causa de hiperparatiroidismo persistente tras intervención y su incidencia es del 3-4% de los adenomas funcionantes. Según la literatura, su localización más frecuente es derecha (70%) y en el polo inferior del tiroides. El diagnóstico preoperatorio es complejo, a pesar de disponer de las pruebas de imagen habituales (ecografía y gammagrafía). El tratamiento de elección es la hemitiroidectomía por evitar el “spillage” (rotura capsular y paratiromatosis secundaria) con la consecuente recidiva.

**Caso clínico:** Varón de 36 años derivado desde la Consulta de Endocrinología al Área de Urgencias por hipercalcemia (Ca corregido: 14,32). En sus antecedentes destaca consultas repetidas por cólicos renoureterales con uroTC que demuestra microlitiasis calicial bilateral, dolor lumbar y dificultad para la marcha de carácter progresivo e invalidante con RM que objetiva afectación general del esqueleto, hipertransaminemia a expensas de la FA, estreñimiento y astenia. Pruebas realizadas durante el ingreso. Analítica: elevación significativa de la PTH (5.085 pg/ml) asociado a hipercalcemia (14,34), hipofosforemia (2,2) e hipovitaminosis D3 (3,5). La ecografía objetivo en el polo inferior del LTI un nódulo de 26 mm, bien delimitado y con vascularización periférica, indicando en el contexto clínico el adenoma intratiroideo como posibilidad. La gammagrafía (MIBI) obtuvo un depósito patológico persistente en el estudio tardío en la base del lóbulo izquierdo. Con el diagnóstico de hiperparatiroidismo primario secundario a adenoma paratiroideo izquierdo, sumado al difícil manejo médico con necesidad de tratamiento quelante intravenoso y la afectación general del paciente, se decidió tratamiento quirúrgico en el mismo ingreso. Acto quirúrgico: A través de una incisión de Kocher izquierda, se realizó una exploración minuciosa del compartimento central izquierdo objetivando un tiroides de aspecto macroscópico normal con un aumento del polo inferior de consistencia elástica sin objetivar glándulas paratiroideas patológicas. En base a la coherencia respecto a la lateralidad de ambas pruebas de imagen (ecografía y gammagrafía), la sospecha de localización ecográfica y la experiencia del equipo quirúrgico, se decidió realizar una hemitiroidectomía izquierda con control de PTH intraoperatoria. Tras la hemitiroidectomía, se objetivó una disminución significativa de la PTH (PTH basal > 2.500 vs PTH postexéresis: 41). Tras la intervención quirúrgica el paciente presentó una evolución favorable sin disfonía, con retirada de drenaje el primer día postoperatorio, sin parestesias y normalización de la calcemia. El paciente fue dado de alta el segundo día postoperatorio con calcemia de 9,4.



**Discusión:** El adenoma paratiroideo intratiroideo es una entidad poco frecuente con un diagnóstico preoperatorio excepcional. La sospecha clínica que justifique la hemitiroidectomía debe fundamentarse en las pruebas de imagen correctamente interpretadas y los hallazgos intraoperatorios de un equipo experimentado. El control con PTH intraoperatorio y la ecografía intraoperatoria son herramientas de gran utilidad para la toma de decisiones quirúrgicas que aumentan la posibilidad de resolución del cuadro.