



P-159 - FISTULA AORTOESOFÁGICA. A PROPÓSITO DE UN CASO

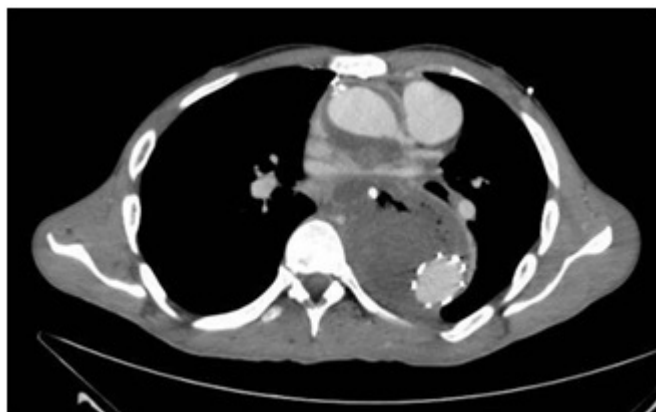
Ayllón Gámez, Saray; Roldan Ortiz, Susana; García Borges, Nora; Cerrato Delgado, Sergio; Peña Barturen, Catalina; Varela Recio, Javier; Castro Santiago, María Jesús; Pacheco García, José Manuel

Hospital Universitario Puerta del Mar, Cádiz.

Resumen

Objetivos: Se presenta el caso de un varón con fístula aortoesofágica.

Caso clínico: Varón de 23 años con AP de síndrome de Marfan. Intervenido por disección de aorta tipo A que incluye los troncos supraaórticos y se extiende hasta A. ilíaca derecha: sustitución valvular aórtica y raíz por tubo valvulado hasta inicio de cayado aórtico + sustitución de Ao ascendente por tubo Dacron. Pseudoaneurisma de de A. femoral izquierda trombosado. Disección residual de Ao descendente y abdominal: prótesis anastomosada a la previo + reparación de pseudoaneurisma. En seguimiento por cirugía cardíaca. El paciente acude a urgencias de centro de zona por episodio de hematemesis masiva en domicilio. A su llegada presenta shock hemodinámico precisando IOT + transfusión masiva. Tras estabilización se realiza Rx tórax donde se aprecia material protésico sin objetivarse signos de derrame ni otras complicaciones y TC toracoabdominal que evidencia fístula aortoesofágica por lo que se traslada a hospital de referencia, para valoración por cirugía cardíaca. A su llegada a UCI se objetiva pH 7,26, Hb 7,7 y coagulopatía, nuevamente presenta shock hipovolémico y vuelve a instaurarse protocolo de transfusión masiva habiendo recibido un total de 8 concentrados de hematíes + perfusión de vasoactivos. Cursa con mala evolución desde su llegada, con inestabilidad hemodinámica franca y fracaso de medidas de resucitación y soporte, sangrado activo de importante evidenciado en SNG, tubo endotraqueal y cavidades. El paciente es evaluado de forma conjunta por cirugía cardíaca y general desestimándose opciones quirúrgicas y siendo exitus finalmente en las siguientes horas.



Discusión: La fístula aortoesofágica es una cause de HDA de elevada mortalidad que responde a

diversas etiologías (neoplasia, aneurisma torácico, cuerpo extraño, incluyendo stent...). La colocación endovascular de stent debe emplearse como medida transitoria, para prevenir la exanguinación y permitir restaurar la estabilidad hemodinámica mediante fluidoterapia, en este procedimiento debe tenerse en cuenta el elevado riesgo de infección protésica. La reparación definitiva pasa por un cierre esofágico satisfactorio y retirada completa de prótesis vascular. En un estudio retrospectivo publicado se realizó colocación temporal de stent en el 83% de los pacientes, siendo técnicamente factible en el 87%, solo un 11% alcanzaron la reparación definitiva.