




# Cirugía Española



[www.elsevier.es/cirugia](http://www.elsevier.es/cirugia)

## P-140 - FÍSTULA GASTROBROQUIAL TRAS ESOFAGOGASTRECTOMÍA PARCIAL DE IVOR LEWIS. A PROPÓSITO DE UN CASO

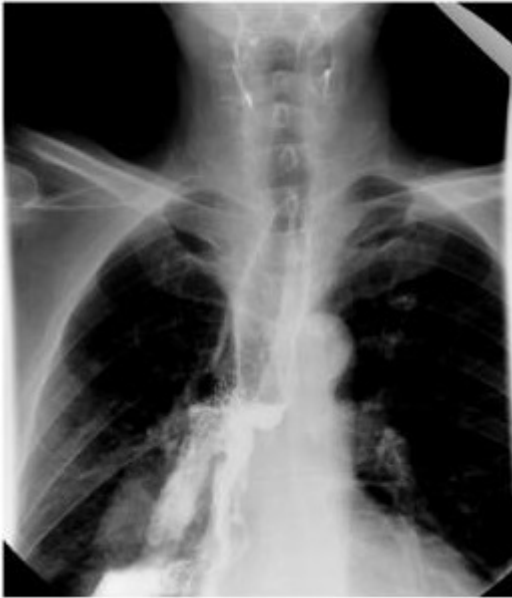*Luengo Ballester, Olga; Abad Martínez, María; Camacho Dorado, Cristina; Conde Inarejos, Belén; Sánchez Gallego, Alba; Usero Rebollo, Servando; Rueda Martínez, Juan Luis; García Blázquez, Emilio*

*Hospital General Universitario de Albacete, Albacete.*

### Resumen

**Introducción:** Presentamos el caso de un paciente con antecedente de esofagogastrectomía parcial de Ivor Lewis por adenocarcinoma, que presenta como complicación una fístula gastrobronquial, llevando a cabo tratamiento conservador mediante stent esofágico.

**Caso clínico:** Paciente de 62 años con antecedente esofagogastrectomía parcial de Ivor Lewis 4 meses atrás por adenocarcinoma sobre esófago de Barrett, con diagnóstico durante su ingreso de insuficiencia cardíaca de origen isquémico, que presenta dos episodios de neumonía basal derecha a los 2 y 4 meses postoperatorios, con buena evolución tras antibioterapia, además de disnea a esfuerzos moderados y adelgazamiento progresivo. Por ello, se realiza TAC con hallazgos de neumonía, y estudio radiológico esófago-gástrico con contraste hidrosoluble objetivándose una fístula gastro-bronquial derecha, diagnóstico que se confirma mediante endoscopia. Ante la estabilidad clínica del paciente se decide, como opción terapéutica para la cicatrización de la fístula, la colocación de prótesis esofágica endoscópica totalmente cubierta. El paciente queda tras la colocación de la misma asintomático, afebril y con buena tolerancia oral, por lo que se llevan a cabo revisiones ambulatorias, sin nuevos episodios infecciosos hasta la fecha.



**Discusión:** El desarrollo de una fístula gastro-bronquial es una complicación rara pero potencialmente grave de la esofagogastrectomía parcial de Ivor Lewis. La causa más común es una fuga de la anastomosis intratorácica esofagogástrica con formación de un absceso mediastínico posterior y ruptura del mismo en la pared posterior del árbol traqueobronquial. Varias condiciones influyen la aparición de fugas, como son la carencia de serosa, la irrigación esofágica, la tensión de la anastomosis, la técnica operatoria, la irradiación preoperatoria y el estado nutricional del paciente. El modo de presentación más común es la tos después de la deglución, la disnea, la fiebre y la neumonía recurrente. Las fístulas anastomóticas torácicas clínicamente evidentes se asocian con una alta tasa de mortalidad a pesar de los avances en cuidados intensivos y endoprótesis. Las pruebas diagnósticas de elección incluyen un estudio radiológico esófago-gástrico con contraste, TAC, y estudios endoscópicos, tanto gastroscopia como broncoscopia. No hay un tratamiento estandarizado para estos pacientes, éste dependerá de la condición del paciente y la severidad de los síntomas presentados. Dada la alta morbilidad y mortalidad que implica el tratamiento quirúrgico en estos pacientes, se están desarrollando alternativas terapéuticas para tratar las fístulas bronquiales de una forma menos invasiva, siendo una de ellas la colocación de stent endoscópicos totalmente cubiertos que permiten la cicatrización de la fistula, dejando esta opción para pacientes estables, con alto riesgo quirúrgico o frágiles dada su comorbilidad o proceso infeccioso crónico. Para ello, es imprescindible contar con endoscopistas expertos y familiarizados con la patología.