



Cirugía Española



www.elsevier.es/cirugia

P-178 - GASTRECTOMÍA URGENTE COMO TRATAMIENTO DE NECROSIS GÁSTRICA SECUNDARIA A GASTRITIS FLEMONOSA

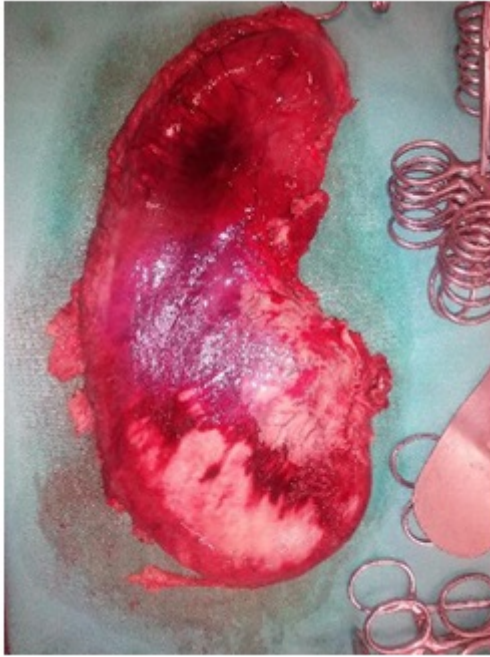
Sánchez Rodríguez, Yolanda María; Martín Carvajal, Francisco; Bercedo Martínez, Julio; Arias Romano, Alberto Jesús; Arcas Marín, Luz María; de Laguno de Luna, Ágata; Arrebola Luque, Laura; Gandara Adán, Norberto

Hospital Costa del Sol, Marbella.

Resumen

Introducción: La gastritis flemonosa es una infección bacteriana rara y rápidamente progresiva de la pared gástrica descrita por Cruveilhier en 1862. Es una inflamación purulenta de la pared gástrica causada principalmente por *Streptococcus* spp. (especialmente *S. pyogenes*), aunque puede ser polimicrobiana. Tiene una elevada mortalidad (27%) a pesar de tratamiento precoz. Los signos y síntomas son muy inespecíficos como, epigastralgia intensa, náuseas, vómitos, fiebre, diarrea y hematemesis; por lo que hay que incluirla en el diagnóstico diferencial de abdomen agudo. El principal factor de riesgo es la inmunosupresión, el antecedente de algún procedimiento invasivo previo, enfermedades oncológicas, desnutrición y uso crónico de glucocorticoides; aunque hasta un 50% son sujetos sanos. El mecanismo de contagio puede ser por vía hematógena, linfática o por diseminación directa de otra zona contaminada. Se debe realizar el diagnóstico diferencial con el carcinoma gástrico, linfoma tipo MALT, tumor de GIST, leiomioma o tumor carcinoide. La ecografía o el TAC abdominal muestran engrosamiento de la pared gástrica con afectación de la grasa adyacente; y en la gastroscopia se identifica pliegues gástricos aumentados de tamaño, edematosos y eritematosos con exudado fibrinopurulento. La histología muestra inflamación aguda de la submucosa gástrica. Se recomienda tratamiento antibiótico precoz de amplio espectro, reservando la cirugía para los casos refractarios y las complicaciones. Presentamos un único caso ocurrido en nuestro centro.

Caso clínico: Varón de 63 años sin antecedentes de interés, que acude a urgencias por epigastralgia de horas de evolución y fiebre. No vómitos ni diarrea. Como antecedente, presenta odinofagia 24 horas antes del inicio de los síntomas. Analíticamente, presenta leucocitosis y elevación de reactantes de fase aguda. En el TAC abdominal se observa engrosamiento difuso de la pared gástrica con aumento de la densidad de la grasa perigástrica, líquido libre y ausencia de neumoperitoneo. La gastroscopia muestra la mucosa edematosa y eritematosa. Dado el empeoramiento progresivo, con shock séptico a pesar de tratamiento antibiótico empírico y fluidoterapia, se decide laparotomía urgente observándose líquido ascítico purulento y necrosis gástrica parcheada difusa, por lo que se decide realizar gastrectomía total y reconstrucción en Y de Roux, evolucionando favorablemente. La histología mostró edema, inflamación aguda y necrosis gástrica con reacción histiocitaria y presencia de colonias bacterianas; y el cultivo del líquido fue positivo a *Streptococcus pyogenes*, confirmándose así el diagnóstico de gastritis flemonosa.



Discusión: La gastritis flemonosa es una patología infrecuente con un diagnóstico diferencial que entra dentro del dolor abdominal agudo. De ahí, que el cirujano deba pensar en esta patología ante este tipo de sintomatología, especialmente en pacientes con algún factor predisponente. La ecografía, el TAC y la gastroscopia son muy útiles en el diagnóstico inicial, aunque el definitivo depende de la histología y el cultivo. Pese a la disminución de la mortalidad ésta sigue siendo elevada, por lo que es fundamental iniciar tratamiento antibiótico precoz y considerar la cirugía en casos refractarios y en las complicaciones.