



P-171 - INTUSUSCEPCIÓN YEYUNOGÁSTRICA DESPUÉS DE UNA GASTRECTOMÍA PARCIAL CON Y DE ROUX: UNA COMPLICACIÓN POCO FRECUENTE

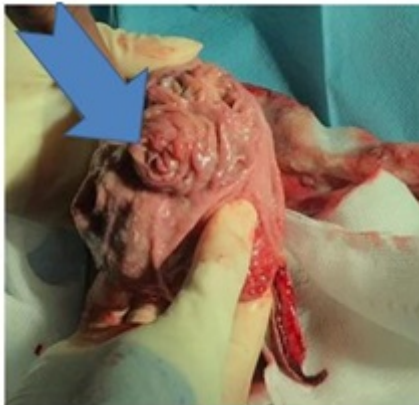
Rodriguez, Kamila¹; Ruíz de Ángulo, David¹; Martí, Laura²; Munitiz, Vicente¹; Ortiz, María Ángeles¹; Conesa, Ana¹; Martínez del Haro, Luisa¹; Parrilla, Pascual¹

¹Hospital Universitario Virgen de la Arrixaca, Murcia; ²Hospital Donostia, San Sebastián.

Resumen

Introducción: En la cirugía del cáncer de estómago la intususcepción yeyunogástrica (IYG) es una complicación rara, pudiendo aparecer tanto en el postoperatorio precoz como tras pasado varios meses de la cirugía. Actualmente están descritos menos de 200 casos y la tasa de incidencia está entre 0,07-2,1%.

Caso clínico: Mujer de 83 años que se sometió a una gastrectomía parcial por una neoplasia en antro. La reconstrucción se realizó con gastroyeyunostomía en Y de Roux. La ingesta oral se inició al 3^{er} día de postoperatorio (PO), sin embargo, los vómitos iniciaron al 5^o día de PO.



Discusión: La primera sospecha fue estenosis anastomótica de la gastroyeyunostomía (GY). Se realizó un tránsito gastrointestinal que se evidencia la ausencia de paso a través de la anastomosis. La 1^a gastroscopia tras la cirugía informa de edema de mucosa en la zona de la anastomosis de la GY, por lo que se trató con corticoides. Posteriormente se repitió la gastroscopia que informa de elevación mucosa con pliegues en forma de anillo que sobresalen a través del sitio de la anastomosis hacia el estómago remanente. Finalmente la paciente se reintervino tras 28 días de PO. Se realizó una resección parcial de la anastomosis gastroyeyunal y se repitió la reconstrucción en Y de Roux. La invaginación yeyunogástrica después de la gastrectomía parcial es una complicación rara que puede debutar desde intolerancia oral hasta un abdomen agudo por necrosis del asa alimenticia, por lo que requiere un diagnóstico temprano y una gestión adecuada.