




Cirugía Española



www.elsevier.es/cirugia

P-147 - PERITONITIS POR PERFORACIÓN DE TUMOR GIST DE PRIMER ASA YEYUNAL

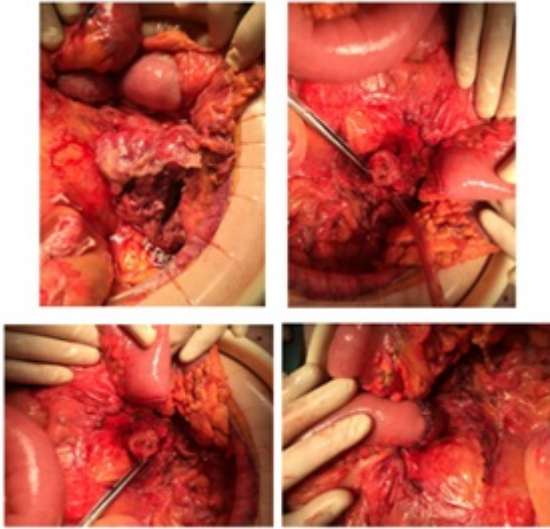
García Martínez, María de los Ángeles; García Rubio, Jesús; Rodríguez Morillas, Diego; Ramos Sanfiel, Jorge; Gómez Sánchez, Javier; Alcaide Lucena, Miriam; Mirón Pozo, Benito

Hospital Universitario San Cecilio, Granada.

Resumen

Introducción: Los tumores del estroma gastrointestinal (GIST) son neoplasias de origen mesenquimal, muy poco frecuentes, representando entre el 0,1-3% del total de tumores del tracto digestivo. Pueden originarse desde el esófago hasta el recto, aunque la mayoría se localizan en el estómago (60-70%) y en el intestino delgado (25-35%). La localización en duodeno y primer asa yeyunal es muy poco habitual. La gran diversidad anatómica hace que los GIST puedan manifestarse con un amplio espectro clínico. Presentamos un caso de tumor de GIST localizado en primer asa yeyunal que debutó con peritonitis aguda por perforación del tumor.

Caso clínico: Varón de 69 años que ingresa a cargo de Medicina Interna por fiebre vespertina de 39 °C de dos semanas de evolución, con cortejo bacteriémico asociado, y dolor abdominal. Se solicita TC abdomino-pélvica urgente ante el empeoramiento clínico, hemodinámico y analítico del paciente, que informa una masa (11,5 × 11,5 × 12 cm) en pared de primer asa yeyunal con signos de perforación de la misma a cavidad peritoneal. Ante dichos hallazgos se realiza laparotomía urgente evidenciando tumor en comunicación con primer asa yeyunal a 4 cm de la salida del ángulo de Treitz, abscesificado, necrosado y perforado con salida de material purulento a cavidad peritoneal. Se practica resección en bloque de primer asa yeyunal, incluyendo tumoración, y anastomosis yeyuno-yeyunal termino-terminal manual. Se aprecian implantes tumorales múltiples en epiplon mayor, realizándose resección del mismo, y en serosa visceral de yeyuno e íleon, que también son extirpados. El informe anatomopatológico confirma el diagnóstico de GIST estromal con ausencia de infiltración tumoral en asa de yeyuno reseçada. El paciente fue dado de alta el décimo día postoperatorio sin complicaciones. Actualmente asintomático. En seguimiento por Oncología, en tratamiento con imatinib, y sin evidencia de recaída tumoral.



Discusión: El intestino delgado es la segunda localización en frecuencia de los GIST, sin embargo, es inusual que se encuentren inmediatos a la salida del ángulo de Treitz. Su comportamiento clínico es muy variable (dependiendo sobre todo de su tamaño y localización), siendo la sintomatología más frecuente el dolor abdominal y la hemorragia digestiva que puede presentarse de forma crónica como anemia o de forma aguda como melenas o hematemesis. Las complicaciones que pueden ocasionar son la obstrucción intestinal, la hemorragia intraperitoneal y la perforación, siendo esta última extremadamente rara. Un 20% son asintomáticos y diagnosticados de forma incidental. El debut de los tumores GIST en forma de abdomen agudo es poco común. La cirugía es el tratamiento de elección en los casos de abdomen agudo, siendo la escisión total del tumor el factor más significativo para el pronóstico. En la paciente que presentamos se pudo conseguir realizar una anastomosis termino-terminal a nivel de porción distal del duodeno lo que evitó cirugía más agresiva. Existe un incremento hasta del 50% de recurrencias en tumores GIST perforados, por lo que es conveniente el seguimiento de estos pacientes en comité multidisciplinar y valorar terapia adyuvante con imatinib, encontrándose beneficio tras una cirugía radical en pacientes con GIST de alto grado con mutación del c-KIT.