



Cirugía Española



www.elsevier.es/cirugia

P-291 - AGENESIA DE VESÍCULA BILIAR: UNA MALFORMACIÓN INFRECUENTE DE LA VÍA BILIAR

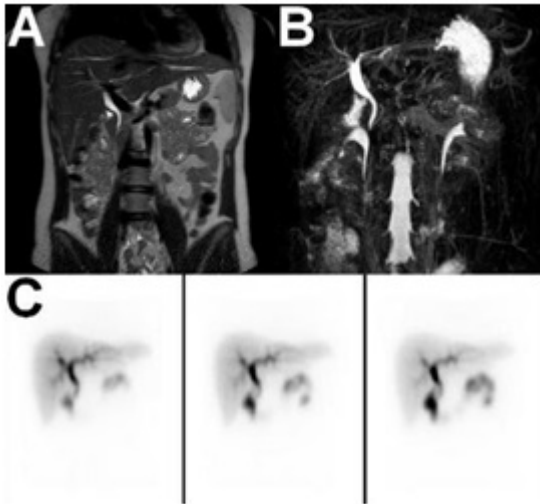
Ruiz Pardo, José; Ruescas García, Francisco Javier; Flores Garnica, Luis Manuel; Jurado Román, Miguel; Scortechini, Marcelo; Sagredo Rupérez, María Pilar; Valiente Carrillo, Juan

Hospital de Hellín, Hellín.

Resumen

Introducción: La agenesia de vesícula biliar es una malformación de la vía biliar poco frecuente, teniendo lugar en el 0,01-0,09% de los pacientes. Aunque puede causar dolor abdominal cólico o dispepsia, se deben descartar otras patologías abdominales responsables de esa sintomatología. Debido a su infrecuencia se presenta el caso clínico de una agenesia de vesícula biliar.

Caso clínico: Mujer de 31 años sin antecedentes de interés, que acudió a Urgencias por dolor abdominal. La paciente refería dolor abdominal en epigastrio e hipocondrio derecho tras la ingesta, de 6 meses de evolución, que en la última semana se había incrementado de intensidad. No asociaba náuseas, vómitos, fiebre ni otra sintomatología. En la exploración física, la paciente se encontraba consciente y orientada, con buen estado general, afebril, estable hemodinámicamente, con un abdomen blando y depresible, muy doloroso a la palpación en epigastrio e hipocondrio derecho, sin signos de irritación peritoneal. En la analítica destacaban una PCR de 3,7 mg/dl, 15.500 leucocitos y 64,7% de neutrófilos. El resto de los parámetros eran normales. Con la sospecha de cólico biliar vs colecistitis aguda se realizó una ecografía abdominal, en la que aunque no se evidenciaron hallazgos patológicos y no se identificó la vesícula biliar. Por este motivo, se decidió completar el estudio con una tomografía computarizada abdominal, en la que tampoco se identificó la vesícula biliar. Tras comenzar tratamiento analgésico intravenoso, estar en observación unas horas, y mejoría clínica y analítica, la paciente recibió el alta hospitalaria con revisión en consultas externas. En las sucesivas revisiones, la paciente continuaba con dolor abdominal, aunque de menor intensidad, y con la sospecha de una vesícula escleroatrófica o una hipoplasia de vesícula se solicitó una colangio-RM (figs. 1A y 1B), en la que no se evidenció coledocolitiasis ni se identificó la vesícula biliar ni patología a nivel de la vía biliar principal. Con la sospecha de agenesia de vesícula biliar y antes de descartar otras causas de dolor abdominal, se solicitó una gammagrafía con TC-99m-HIDA (fig. 1C), observando ausencia de captación a nivel de la vesícula biliar, diagnóstico compatible con agenesia de vesícula. Descartado el origen biliar del dolor abdominal y con la sospecha de patología inflamatoria gastroduodenal, se solicitó una gastroscopia, identificando en antro gástrico una mucosa eritematosa parcheada con erosiones superficiales y tomando una biopsia. El resultado histopatológico fue de gastritis crónica leve con metaplasia intestinal completa focal y positividad para *Helicobacter pylori*. Tras la erradicación del *Helicobacter pylori* y un tratamiento crónico con omeprazol 20 mg/24 horas, levogastrol 25 mg/8 horas si náuseas, molestias o digestión pesada, y malgadrato 2.000 mg/12 horas si dolor, la paciente está prácticamente asintomática.



Discusión: La agenesia de vesícula biliar es una malformación de la vía biliar infrecuente, que debe ser diagnosticada mediante pruebas de imagen (colangio-RM y/o gammagrafía con TC-99m-HIDA), y evitar así procedimientos diagnósticos invasivos (CPRE o laparoscopia exploradora). Aunque puede cursar con sintomatología (dolor cólico o dispepsia), el diagnóstico diferencial debe realizarse con la vesícula escleroatrófica, hipoplasia de vesícula, coledocolitiasis y patología inflamatoria gastroduodenal.