



# Cirugía Española



[www.elsevier.es/cirugia](http://www.elsevier.es/cirugia)

## P-264 - DUODENECTOMÍA TOTAL CON PRESERVACIÓN PANCREÁTICA: ¿TRATAMIENTO DE ELECCIÓN DE POLIPOSIS DUODENAL?

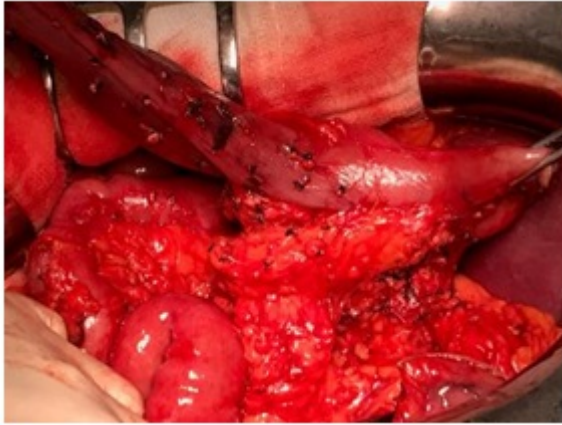
*Ocaña, Juan; López, Adolfo; Peromingo, Roberto; Puerta, Ana; Vilar, Alberto; Nuño, Javier*

*Hospital Ramón y Cajal, Madrid.*

### Resumen

**Introducción:** La poliposis adenomatosa familiar (PAF) es una enfermedad autosómica dominante que cursa con desarrollo de números pólipos en todo el tracto digestivo, en su mayor parte en la región colónica, donde con una alta probabilidad degenerarán hasta desarrollar adenocarcinoma. La alta tasa de malignización de los pólipos colónicos deriva en una gran parte de los casos a realizar panproctocolectomías preventivas. Otra de las regiones afectadas en este síndrome es la región duodenal. Hasta un 90% de los pacientes desarrollan pólipos duodenales, mientras que un 10% desarrollarán adenocarcinomas sobre esa poliposis duodenal. Esta epidemiología hace orientar el tratamiento hacia una cirugía resectiva cuando el tratamiento endoscópico no es suficiente para el control de la enfermedad. Al presentar en un primer momento una indicación preventiva nos podemos plantear diferentes abordajes quirúrgicos, como por ejemplo, la duodenectomía con preservación pancreática.

**Caso clínico:** Varón 65 años con diagnóstico de PAF sometido a panproctocolectomía. En el seguimiento desarrolla innumerables pólipos duodenales (hasta 83 pólipos en endoscopia) con tamaño de hasta 15 mm. No se objetivan malignización de ninguno de ellos en las biopsias ni signos de afectación extraduodenal en las pruebas de imagen. Dada la imposibilidad de control endoscópico de la enfermedad se realiza duodenectomía total con preservación pancreática, junto con resección pilórica y colecistectomía. Técnica: se realiza tras la liberación duodenal sección del ligamento Treitz. Disección duodenal con sección de vasos duodenales. Canulación de vía biliar, tras la cual se realiza sección seromuscular duodenal con exposición de Ampolla de Vater. Identificación de colédoco distal y conducto de Wirsung. Septoplastia del tabique entre ambas estructuras y reconstrucción mediante ampuloyeyunostomía terminolateral ductomucosa biplano con reconstrucción intestinal en Y de Roux. No presenta complicaciones en postoperatorio inmediato. El diagnóstico anatomopatológico objetivó displasia de alto grado en uno de los pólipos de mayor tamaño, encontrándose en el resto displasia de bajo grado.



**Discusión:** En los casos donde la afectación duodenal sea muy extensa es necesario la resección quirúrgica. Como alternativa a la realización de una pancreatoduodenectomía cefálica puede realizarse la duodenectomía total con preservación pancreática. En este caso no se plantea la preservación pilórica debido a que hasta en un 5-10% de los casos pueden originarse pólipos en región duodenal adyacente al píloro. La técnica presenta una tasa global de complicaciones del 60% (25% menores y 35% mayores), similar a la técnica de Whipple, en las pequeñas series de casos publicados hasta la fecha., aunque son necesarios un mayor número de estudios.