



Cirugía Española



www.elsevier.es/cirugia

P-300 - TRATAMIENTO ENDOSCÓPICO DEL ÍLEO BILIAR CON IMPACTACIÓN EN COLON

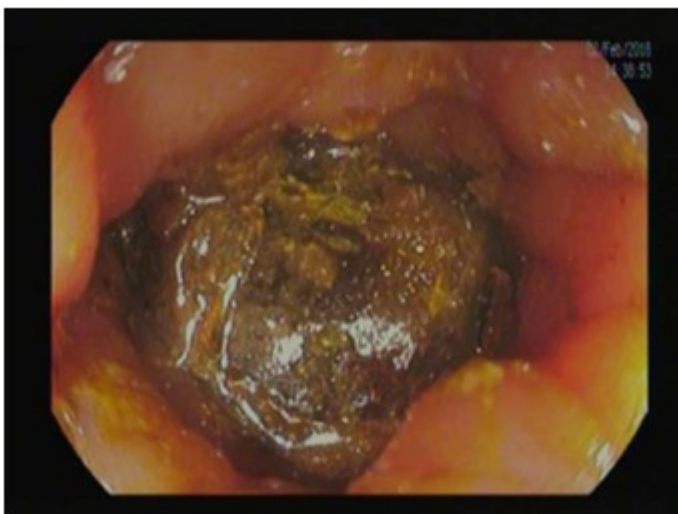
Abellán Garay, Laura; Romera Barba, Elena; Duque Pérez, Carlos; Calero García, Purificación; Carrillo López, María José; Martínez Manzano, Álvaro; Rodríguez García, Pablo; Vázquez Rojas, José Luis

Hospital General Universitario Santa Lucía, Cartagena.

Resumen

Introducción: El íleo biliar es una patología infrecuente debida a una fistula bilioentérica que permite la migración e impactación de litiasis en intestino. Representa del 1-4% de los casos de obstrucción intestinal y su manejo es principalmente quirúrgico. Presentamos un caso resuelto de forma endoscópica.

Caso clínico: Mujer de 80 años que acudió a urgencias por estreñimiento de 1 semana asociado a vómitos alimenticios. Presenta discreta distensión abdominal, sin dolor y analítica normal. En la radiografía se objetiva dilatación de asas intestinales, completando estudio con TC que informa de fistula colecistoduodenal e íleo biliar no obstructivo con dos litiasis en ciego y colon ascendente. Ante la estabilidad clínica y con los hallazgos radiológicos se opta por tratamiento endoscópico como primer abordaje terapéutico. Mediante colonoscopia se extrae un cálculo de 3 a 20 cm del margen anal observando úlceras por decúbito y estenosis inflamatoria en zona de impactación. En un segundo tiempo se extraen dos litiasis de 3,5 a 30 cm de margen anal y colon descendente. La paciente evolucionó favorablemente siendo alta a los 10 días.



Discusión: El íleo biliar es una rara complicación de la coledoclitiasis. Es más prevalente en mujeres, generalmente mayores de 65 años. Presenta alta mortalidad (12-27%) y morbilidad (50%). Mientras

que la fístula bilioentérica suele ser colecistoduodenal, la impactación se da a nivel de íleon terminal (70%) y válvula ileocecal siendo más raros el yeyuno, duodeno o colon. La técnica diagnóstica de elección es la radiografía abdominal pudiendo objetivar la tríada de Rigler (oclusión intestinal, litiasis ectópica y aerobilia). Dado que ésta se encuentra en < 50% se suele completar el estudio con ecografía o TC. Si el estado general del paciente lo permite se puede plantear un abordaje endoscópico, aunque generalmente el tratamiento será quirúrgico. La intervención consiste en la extracción de cálculos mediante una enterotomía asociando o no colecistectomía y cierre de la fístula bilioentérica, acto que se puede diferir por alta morbilidad y mortalidad.