




# Cirugía Española

[www.elsevier.es/cirugia](http://www.elsevier.es/cirugia)



## P-328 - MANEJO DIAGNÓSTICO-TERAPÉUTICO ANTE UN CASO DE SOSPECHA DE VESÍCULA EN PORCELANA

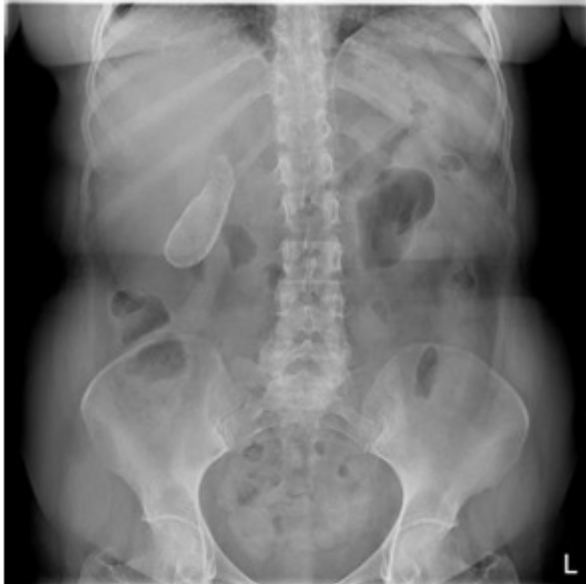Riquelme Gaona, Jerónimo<sup>1</sup>; López Sáiz, María<sup>1</sup>; Crespo García del Castillo, Vanesa<sup>1</sup>; Guzmán del Castillo, Harold Rafael<sup>2</sup>; Tadeo Ruiz, Gloria<sup>1</sup>; Morandeira Rivas, Antonio<sup>1</sup>; Alhambra Rodríguez de Guzmán, Cristina<sup>1</sup>; Moreno Sanz, Carlos<sup>1</sup>

<sup>1</sup>Hospital General la Mancha Centro, Alcázar de San Juan; <sup>2</sup>Hospital General de Tomelloso, Tomelloso.

### Resumen

**Introducción:** La vesícula en porcelana es considerada una forma rara (0,06-0,08%) de presentación de colecistitis crónica litiásica en la que parte, generalmente la mucosa, o toda la pared se encuentra ocupada por calcio. Es más frecuente en mujeres en la sexta década de vida. Se asocia a carcinoma de vesícula en el 3% de los casos, siendo la forma más común el adenocarcinoma (80%), seguida del carcinoma escamoso y el adenoescamoso.

**Caso clínico:** Mujer de 67 años con antecedentes de hipersensibilidad a Anisakis, hipertensión arterial, diabetes mellitus tipo 2, hipertrigliceridemia, enfermedad renal crónica estadio 3 y anemia secundaria, que ingresa para cirugía electiva de colecistectomía laparoscópica por sospecha de vesícula en porcelana, descubierta de forma incidental durante un estudio gastroduodenal. Se realizó ecografía abdominal que muestra una imagen hiperecogénica con sombra posterior que no permite evaluar la pared vesicular en su totalidad. Durante el proceso de diagnóstico ha tenido algunos episodios compatibles con cólicos biliares no complicados. Con la paciente en decúbito supino se realizó neumoperitoneo abierto mediante trócar de Hasson supraumbilical, con colocación de trócares de 11 mm pararectal izquierdo y de 5 mm subxifoideo y en flanco derecho. Se realizó colecistectomía laparoscópica reglada sin incidencias, extrayendo una vesícula biliar de consistencia firme. La paciente fue dada de alta al día siguiente de la intervención tras un postoperatorio sin complicaciones. En el informe final de anatomía patológica describen una vesícula con signos de colecistitis crónica, pero con una luz totalmente ocupada por un cálculo biliar de 7,5 cm de diámetro máximo. El ganglio cístico no presentaba cambios histológicos significativos.



**Discusión:** La vesícula en porcelana es una forma de presentación poco frecuente de colecistitis crónica. El mecanismo patogénico no es totalmente conocido, pero se asocia a una inflamación crónica alrededor de los cálculos biliares. Con frecuencia, los pacientes se encuentran asintomáticos y el diagnóstico suele obtenerse como hallazgo incidental en pruebas de imagen complementarias. En la ecografía se distinguen 3 patrones de calcificación: tipo I (semiluna hiperecogénica con sombra posterior), tipo II (calcificación biconvexa) y tipo III (calcificaciones irregulares con sombra posterior). La imagen de la pared calcificada en la tomografía computarizada puede resultar clave en el diagnóstico diferencial con una colelitiasis con cálculo gigante y cambiar el manejo del caso, dado el riesgo de malignidad de la vesícula en porcelana. Se recomienda colecistectomía profiláctica en todos los casos, pero son precisos más estudios en pacientes asintomáticos.