




Cirugía Española

www.elsevier.es/cirugia



P-429 - METÁSTASIS SUPRARRENAL AISLADA EN CÁNCER DE RECTO, A PROPÓSITO DE UN CASO

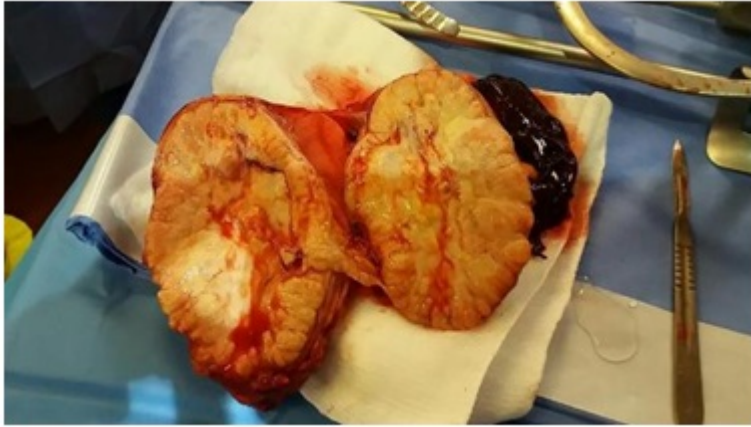Suárez Cabrera, Aurora; Cano Matías, Auxiliadora; López Durán, Beatriz Lucía; Domínguez Amodeo, Antonio; Cáceres Salazar, J. Manuel; Oliva Mompeán, Fernando; Domínguez-Adame Lanuza, Eduardo

Hospital Universitario Virgen Macarena, Sevilla.

Resumen

Introducción: Las metástasis de cáncer colorrectal están presentes en el 20-30% de los pacientes al diagnóstico, siendo las localizaciones más frecuentes hígado y pulmón, mientras que la metástasis en la glándula suprarrenal se presenta en enfermedad diseminada. La metástasis única en la glándula suprarrenal ocurre habitualmente en neoplasias derivadas del pulmón, mama y riñón, sin embargo, en cáncer colorrectal, es infrecuente y existen pocos casos publicados. Suele cursar de forma asintomática y se diagnostica con hallazgos casual en pruebas de imagen de control en aquellos pacientes en seguimiento oncológico. Presentamos un caso de metástasis suprarrenal única en un paciente con cáncer de recto, previamente tratado con QT, RT y resección quirúrgica del tumor primario, como hallazgo incidental en TC de control.

Caso clínico: Paciente varón de 67 años con antecedentes de adenocarcinoma de recto tratado con quimioterapia, radioterapia y resección quirúrgica, en seguimiento por Oncología. Tres años después del tratamiento, en TC de control toraco-abdomino-pélvico se observa una tumoración en región suprarrenal derecha de 15 × 9 × 7 centímetros en contacto con el parénquima hepático y riñón derecho. Mediante PET se confirma la existencia de una masa hipermetabólica con una captación elevada. Se decide realizar RMN pélvica descartándose la posibilidad de mielolipoma. Ante la sospecha de metástasis suprarrenal vs feocromocitoma se decide realizar laparoscopia y según resecabilidad resección de la tumoración. Durante la intervención se aprecia gran tumoración suprarrenal derecha posterior a la vena cava inferior y retrohepática, en íntimo contacto con la cápsula hepática, la vena cava inferior y el riñón derecho. Se consigue la resección de la tumoración suprarrenal por vía laparoscópica sin incidencias. Se explora la cavidad abdominal sin apreciar otras lesiones sospechosas, tampoco a nivel de la anastomosis colorrectal. Los resultados anatomopatológicos, tanto intraoperatorio como diferido, confirman el diagnóstico de metástasis de adenocarcinoma de alto grado de origen colorrectal. En estudios posteriores a la intervención se descartó la existencia de recidiva a nivel rectal. Actualmente el paciente se encuentra en seguimiento por Oncología.



Discusión: El hallazgo de metástasis suprarrenales es relativamente frecuente, pero como metástasis suprarrenal aislada es raro. Sin embargo, realizar un seguimiento a largo plazo de los pacientes con cáncer colorrectal después de la resección primaria del tumor es importante. Aunque la existencia de la metástasis suprarrenal indica extensión de la enfermedad y puede tratarse de lesiones irresecables, la resección completa de la metástasis suprarrenal aislada mejora el pronóstico. En nuestro caso, a pesar del tamaño de la lesión optamos por abordaje laparoscópico que pudo ser cumplimentado. Consideramos que el tamaño de la lesión no debe limitar la indicación de laparoscopia como primera elección.