



# Cirugía Española

[www.elsevier.es/cirugia](http://www.elsevier.es/cirugia)



## O-080 - INTELIGENCIA ARTIFICIAL EN LA ESTADIFICACIÓN DEL CÁNCER DE RECTO LOCALMENTE AVANZADO: MÉTODO MATEMÁTICO-3D APLICADO A LA RM PARA LA OBTENCIÓN DE UNA RESECCIÓN R0

García-Granero, Álvaro<sup>1</sup>; Pellino, Gianluca<sup>1</sup>; Frasson, Matteo<sup>1</sup>; Sancho-Muriel, Jorge<sup>1</sup>; Fletcher-Sanfeliu, Delfina<sup>2</sup>; Flor, Blas<sup>1</sup>; Giner, Francisco<sup>1</sup>; García-Granero, Eduardo<sup>1</sup>

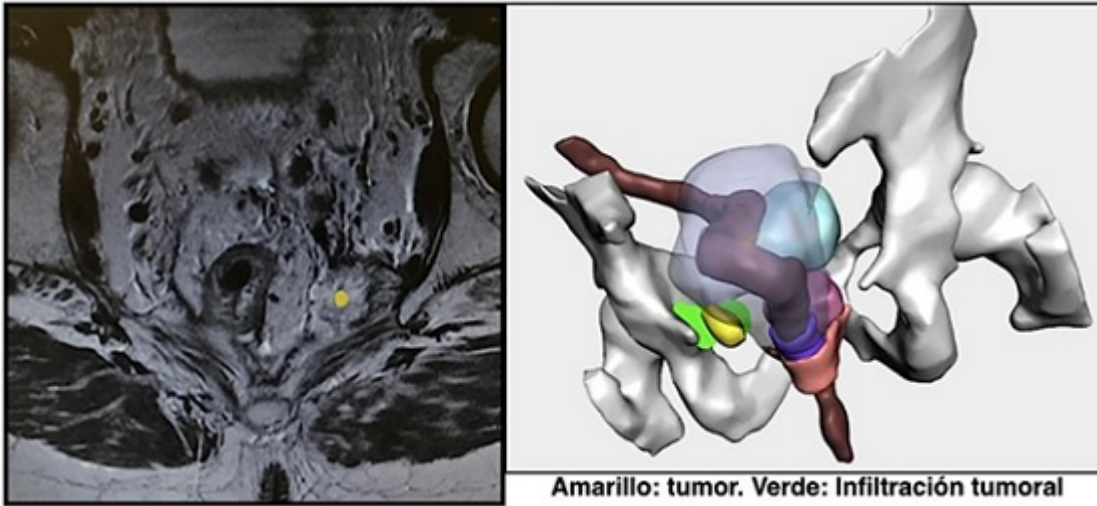
<sup>1</sup>Hospital Universitario y Politécnico La Fe, Valencia; <sup>2</sup>Hospital Universitario Son Espases, Palma de Mallorca.

### Resumen

**Objetivos:** Mostrar una nueva técnica diagnóstica basada en un modelo matemático y reconstrucción 3D (MM-3D) para la valoración de infiltración de estructuras vecinas en tumor de recto localmente avanzado y recidiva pélvica.

**Métodos:** Serie de tres casos diagnosticados de cáncer de recto localmente avanzado y recidiva pélvica intervenidos en una Unidad de Cirugía Colorrectal de referencia. Comparación de informe radiológico mediante resonancia magnética (RM) con el informe de MM-3D respecto a la infiltración de estructuras vecinas. El resultado de las dos técnicas fue evaluado mediante el informe anatomopatológico definitivo (AP).

**Resultados:** Caso 1: Neoplasia de recto tercio inferior. RM: Infiltración puborrectal, prostática y uretra. MM-3D: Infiltración puborrectal, capsula prostática pero no de uretra. Cirugía tras QRT: AAP extendida a "parche" prostático. AP: Infiltración de parche próstata. Bordes libres. R0. Caso 2: Neoplasia de recto. RM: Infiltración esfínter interno. MM-3D: Añade infiltración cara posterior de vagina. Cirugía tras QRT: Resección anterior de recto extendida a cara posterior de vagina y anastomosis coloanal manual. AP: No infiltración de cara posterior de vagina. R0. Caso 3: Recidiva pélvica de cáncer de recto. RM: Infiltración musculo elevador de ano izquierdo y obturador izquierdo pero no infiltración ósea. MM-3D: Añade infiltración ósea. Cirugía sin QRT: Amputación extendida a cara lateral pélvica con lámina de periostio. AP: Infiltración ósea de margen quirúrgico. R1.



**Conclusiones:** La exactitud diagnóstica respecto a la infiltración de estructuras vecinas ante un cáncer de recto localmente avanzado o recidivas pélvicas es fundamental a la hora de decidir la estrategia terapéutica y el tipo de exenteración pélvica a realizar si se ha optado por un manejo quirúrgico. Un modelo matemático podría ayudar a esta toma de decisiones.