




# Cirugía Española



[www.elsevier.es/cirugia](http://www.elsevier.es/cirugia)

## P-469 - ABSCESO ESPLÉNICO GIGANTE POR ÉMBOLO SÉPTICO TRAS ENFERMEDAD DE FOURNIER

Aliaga Hilario, Elena; Maiocchi, Karina; Schröer, Volker; Lluch Martín, Berta; Menor Durán., Pedro Daniel; Gómez Quiles, Luis; Escrig Sos, Javier

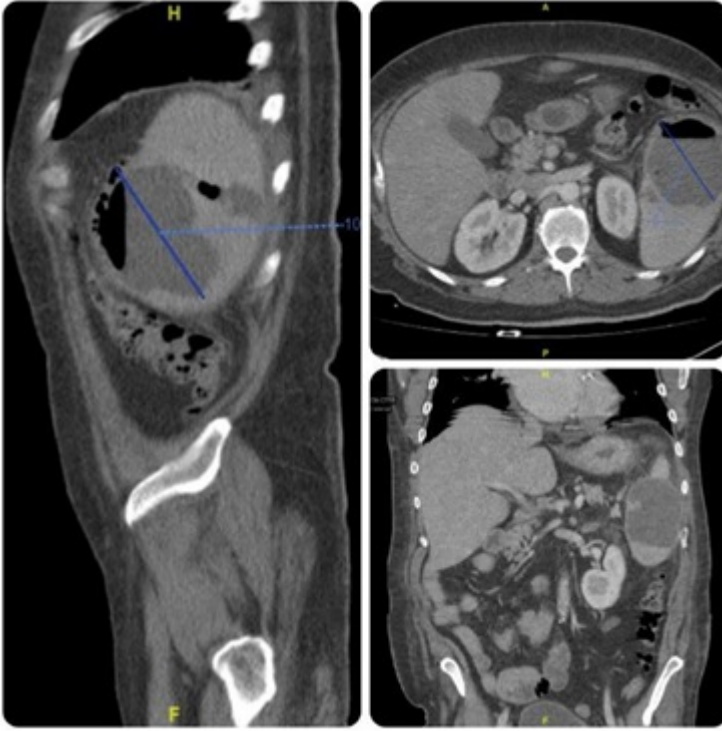
Hospital General, Castellón de la Plana.

### Resumen

**Objetivos:** El absceso esplénico es una entidad poco frecuente, con una incidencia cada vez mayor debido al incremento de pacientes inmunodeprimidos. Las principales causas son: émbolo séptico, infarto esplénico, traumatismos o estados de inmunodeficiencia. El objetivo del estudio es presentar un caso clínico de absceso esplénico secundario a embolo séptico por enfermedad de Fournier. Este caso clínico nos permite revisar, tanto la etiopatogenia, como las características clínicas y los diferentes manejos del absceso esplénico.

**Métodos:** Estudio descriptivo retrospectivo de un caso clínico de absceso esplénico secundario a émbolo séptico por gangrena de Fournier. Varón de 51 años, pluripatológico: obesidad mórbida, diabetes mellitus tipo II, cardiopatía isquémica crónica, hipertensión arterial e intervenido por gangrena de Fournier en dos ocasiones en los 6 meses previos. El paciente acudió a urgencias hospitalarias por cuadro de dolor abdominal, tos y fiebre. A la exploración destacó dolor en hemiabdomen superior con puñopercusión renal izquierda positiva. Herida perineal en proceso de cicatrización y sin signos de sobreinfección. La exploración complementaria evidenció elevación de reactantes de fase aguda. Ecografía abdominal sin hallazgos. Se decidió ingreso hospitalario y se solicitó tomografía computarizada abdominopélvica (TC).

**Resultados:** El TC reveló esplenomegalia con gran colección hidroaérea en su interior de 8 cm en su eje máximo. En ventrículo izquierdo se evidenció una trombosis. Dado el alto riesgo embólico, se inició pauta de anticoagulación junto con antibioterapia empírica con imipenem, lo que contraindicó cualquier terapia invasiva. Tras 15 días de tratamiento conservador, persistían signos clínicos y analíticos infecciosos por lo que se solicitó nuevo TC. Este, mostró un aumento del absceso esplénico y una resolución completa del trombo cardiaco. Ante el fracaso evidente de la antibioterapia, y por el elevado riesgo quirúrgico del paciente, se realizó drenaje percutáneo del absceso. El estudio microbiológico reveló infección por *Klebsiella pneumoniae*, betalactamasa de espectro extendido, idéntica cepa que seis meses atrás había generado la enfermedad de Fournier, confirmando la sospecha diagnóstica de émbolo séptico.



**Conclusiones:** Aunque se trata de una entidad poco frecuente, el absceso esplénico presenta una alta morbimortalidad. Su diagnóstico suele retrasarse por la clínica inespecífica de dolor en hipocondrio izquierdo y fiebre. La prueba de imagen de elección es el TC abdominal. Los patógenos más frecuentemente aislados son microorganismos aerobios gram-positivos (estreptococos y estafilococos) y gram-negativos (*Klebsiella*, *E. coli* y *Pseudomonas*). Clásicamente el tratamiento del absceso esplénico ha sido la antibioterapia y esplenectomía. En la actualidad existe una tendencia más conservadora, intentando preservar el órgano mediante un tratamiento antimicrobiano agresivo y drenaje percutáneo guiado, sobretodo en pacientes de alto riesgo como en el caso clínico presentado. Como ventajas a destacar, el drenaje percutáneo permite la elección del antibiótico más apropiado, disminuye el riesgo de una diseminación purulenta, evita las complicaciones de la esplenectomía y reduce la estancia hospitalaria. La esplenectomía abierta o laparoscópica debería reservarse a pacientes no respondedores al tratamiento médico o intervencionista inicial.